REVISIONES TERAPEUTICAS

TRATAMIENTO DEL SINDROME DE SUFRIMIENTO DEL MEDIANO EN EL TUNEL CARPIANO

L. Barraquer-Bordas y J. Cañadell Carafi

Escuela de Neurología (Dir. Prof. L. BARRAQUER-FERRÉ) del Hospital de la Santa Cruz y San Pablo y Servicio de Cirugía (Director: Prof. L. GARCIA-TORNEL), del Hospital de la Cruz Roja Española.

La medida terapéutica más banal en los casos leves es el reposo, no siempre fácil de imponer, desde luego, en un obrero manual ni en un ama de casa.

El reposo puede completarse con una inmovilización temporal de la muñeca y con una protección de la palma dé la mano, al volver al trabajo.

Con medidas conservadoras de este tipo, KENDALL obtuvo la curación en los seis casos más ligeros entre los 8 con síntomas unilaterales por él observados.

Cuando se trate de mujeres en período climatérico, siempre que el síndrome no sea acentuado, podrá ensayarse, además, un tratamiento con estrógenos, según aconsejan SCHILLER y KOLB, quienes refieren haber alcanzado éxito en 3 casos por este procedimiento.

Sin embargo, la experiencia de KREMER y colaboradores no permite ser demasiado optimistas sobre la constancia de estos resultados. En efecto, a estos autores les ha parecido ineficaz la administración de estrógenos, tan frecuente entre las mujeres a esta edad.

La intensidad de los síntomas y el tipo de ocupación del paciente son los dos motivos fundamentales sobre los que basar la indicación operatoria.

La intervención quirúrgica en el síndrome neural del túnel carpiano fue sugerida ya por MARIE y FOIX (1913), basándose en los hallazgos de su observación necrópsica. Los primeros casos operados fueron, probablemente, las observaciones de la Mayo Clinic relatadas por MOERSCH (1938) y por WOLTMAN (1941) (el caso II de este autor, con artritis de la muñeca).

El propio WOLTMAN sugirió la utilidad de la intervención en los casos con acromegalia, siendo practicada también por primera vez en la Mayo Clinic en la observación relatada por CANNON y LOVE (1946) (caso V de estos autores).

El otro único paciente acromegálico intervenido, según nuestros informes, fué uno de los descritos por KELLGREN y colaboradores (1952).

Nuestro caso bilateral con acromegalia es, pues, el tercero en que se practica tal intervención.

En tales pacientes sabemos que la irradiación (LIST, WOLTMAN) o la extirpación (SCHILLER y KOLB) del adenorna eosinófilo puede actuar favorablemente sobre el síndrome local carpiano. Sin embargo, hay que tener presente que en el caso de CANNON y LOVE los síntomas se presentaron cabalmente unos siete años después de realizada tal extirpación.

Con la intervención por SEDDON de los 2 casos de ZACHARY (1945), ambos postfractura, se extendió el uso del tratamiento operatorio, defendido igualmente en casos de este tipo ("parálisis tardía del mediano"), por CANNON y LOVE (1946).

VICTOR, BANRER y ADAMS (1958) se refieren a una observación personal, de síndrome bilateral, debido al depósito de sustancia amiloidea en el ligamento carpiano en el curso de una mielomatosis múltiple, en el que la intervención quirúrgica, bilateral, se siguió de mejoría.

En cuanto a los casos "espontáneos", su tratamiento quirúrgico fué difundido por los mismos CANNON y LOVE (1946), por BRAIN, WRICHT y WILKINSON (1947), que operaron todos sus casos, y por KENDALL (1950), que hizo operar todos sus casos bilaterales.

MCARDLE sugirió aplicar el tratamiento operatorio en el tipo de síndrome descrito por KREMER, GILLIAT, GOLDING y WILSON, autores que lo han aplicado en 40 casos.

Nosotros hemos intervenido 3 de nuestros 7 casos, que, con la observación inédita que nos ha sido comunicada por ALBERT, parecen ser los primeros intervenidos en España.

Vamos a exponer ahora la técnica quirúrgica que hemos seguido:

Anestesia.

En esta intervención, como en la mayoría de las que se practican en antebrazo y mano, y cuya duración no haya de exceder a las dos horas, puede obtenerse una anestesia muy satisfactoria, bloqueando el plexo braquial según la técnica de KULEN-KAMPFF: inyección de una solución de novocaína al 2 por 100 con adrenalina, inmediatamente por encima de la parte media de la clavícula, punto donde los nervios constituyentes de dicho plexo están situados a muy poca distancia de la piel e inmediatamente por fuera de la arteria subclavia.

Esta anestesia, tan sugestiva por su sencillez y seguridad, supera a la local porque nos permite el uso de un torniquete neumático, con lo que podemos operar con un campo exangüe; y nos parece preferible a la anestesia general, que siempre suele resultar más aparatosa para el enfermo y que requiere, además, hospitalización.

Isquemia preventiva

Practicamos esta intervención, como todas las que tienen lugar en las extremidades, con isquemia preventiva mediante el uso de un manguito insuflable, colocado por encima del codo, lo que nos permite operar casi sin hemorragia, facilitándose de este modo la disección y la perfecta visualización de los distintos elementos que se encuentran en el campo operatorio.

Incisión (fig. 1)

Unos prefieren hacer una incisión transversal de una pulgada de longitud a lo largo del tercio medio del pliegue distal de la muñeca (tal es la técnica que emplean, por ejemplo, KREMER, GILLIAT, GOLDING y WILSON). Esta incisión tiene para muchos el inconveniente de ofrecer poco campo operatorio.

Otros practican una 'incisión longitudinal media de unas dos pulgadas de longitud y que termina en el pliegue transverso distal (BRAIN, WRIGHT y WILKINSON) o, según la manera de proceder de otros, se continúa en la palma de la mano, siguiendo el pliegue curvado de la base del pulgar (SCARFF y VICALE). A la incisión longitudinal se le imputan dos inconvenientes: el cruzar una línea de flexión y el proporcionar una cicatriz poco estética. El primer inconveniente se obvia practicando la incisión en forma de S, y si la sutura se practica de una manera cuidadosa, es completamente aceptable estéticamente.

Abordaje del nervio (figs. 2, 3, y 4)

Incindida la piel, nos encontramos con la aponeurosis antebraquial. A través de ésta y por el intersticio comprendido entre el palmar mayor y el palmar menor llegamos al nervio, que se halla por fuera del tendón del flexor superficial del dedo medio y por delante del flexor superficial del índice. En esta disección solamente hay que cuidar de no seccionar el ramo cutáneo palmar del mediano, que abandona el tronco de este nervio a nivel del tercio inferior del antebrazo y corre por encima del plano superficial del ligamento transverso del carpo. La porción del nervio inmediatamente por encima del ligamento anular, puede presentar un engrosamiento que en algunos casos alcanza más de 10 milímetros de diámetro. El ligamento transverso del carpo es entonces seccionado longitudinalmente en su lado radial, protegiendo el bisturí con una sonda o espátula pasada por debajo del ligamento. Puede efectuarse también la sección en forma de Z.

Al efectuar la sección del ligamento podemos comprobar a veces el marcado engrosamiento del mismo. El sector de nervio que cubría el ligamento aparece adelgazado y sin brillo.

No hace falta reparar la solución de continuidad que representa la sección del ligamento, por el temor de perjudicar la función que en la mecánica de la mano puede representar, pues ha sido reiteradamente comprobado que dicha sección no entorpece para nada la función de la mano. MERLE D'AUBIGNÉ admite, sin embargo, la posibilidad de que aparezca como secuela una ligera disminución de la fuerza de prensión de los flexores.

Ni que decir tiene que en los casos de observarse formaciones anómalas, como las descritas por BUNNELL, o engrosamientos de las vainas, como los descritos por SCARFF y VICALE, la intervención se completará con la extirpación de las mismas.

Suturamos la piel con seda y mantenemos la muñeca inmovilizada durante quince días, después de los cuales permitimos ya los movimientos de la misma.

Los resultados obtenidos han sido particularmente brillantes en lo que respecta a las molestias sensitivas subjetivas. Pero también hemos visto regresar, aunque parcial y lentamente, la atrofia muscular (por ejemplo, en el paciente acromegálico).

CASUÍSTICA

Caso I. Ramón M., de cuarenta y cuatro años, vaquero ordeñador.

Paciente observado con el profesor L. BARRAQUER-FERRÉ y el doctor E. CASTAÑER-VENDRELL.

Desde hace unos dos o tres años viene observando una atrofia lentamente progresiva de la musculatura de la eminencia tenar, bilateral, así como una disminución del tacto en los tres primeros dedos, que se acentúa al ordeñar. Enfermo acromegálico, en grado moderado, pero evidente.

En la exploración de las manos se observa también este aspecto, que se acompaña de una marcada atrofia parcial de la eminencia tenar (abductor corto y oponente). La exploración de la sensibilidad revela una hipoestesia en el territorio de las ramas terminales del mediano. Zona del cutáneo palmar, indemne.

La radiografía lateral de cráneo revela un aumento del tamaño de la silla turca.

La radiografía de la muñeca demuestra un aumento del tamaño de las estiloides radial y cubital (fig. 5).

Intervención (en colaboración con el doctor A. CASELLAS):

El mediano aparece ligeramente acintado, con el perineuro algo engrosado y deslustrado.

Evolución: Mejoran pronto los trastornos sensitivos, mientras que la atrofia regresa mucho más lentamente y solamente de manera parcial.

Comentario. E1 interés sobresaliente de este caso estriba en tratarse de un paciente acromegálico (décimo caso que se aporta a la literatura) y en la combinación etiopatogenética de esta condición con el trabajo manual de ordeñador (flexión reiterada de los dedos, sin extensión definida de la muñeca). Se trata del tercer caso conocido en que se practica la intervención quirúrgica en un acromegálico.

Caso II. Francisco T., de ochenta y cuatro años de edad, médico, obstetra.

Caso estudiado con el profesor L. BARRAQUER-FERRÉ. Hace unos cinco años empezó a notar un adelgazamiento de la eminencia tenar derecha. Más tarde aparecieron parestesias en los tres primeros dedos. La amiotrofia ha progresado notoriamente, dando el aspecto típico de los casos intensos, con una depresión particularmente acentuada en la zona del abductor corto. El abductor persiste bien. Hay una hipostesia en él territorio terminal clásico. Las radiografías (figs. 6 y 7) descubren una intensa artrosis carpiana bilateral. En la misma mano del síndrome del mediano, el paciente presenta una retracción moderada de la aponeurosis palmar, tipo Dupuytren.

Comentario. E1 cuadro clínico es típico, siendo la amiotrofia severa, En la etiopatogenia debe haber influido evidentemente la artrosis (osteoartritis) carpiana, pero también debe haber jugado muy probablemente un factor decisivo el uso profesional de la mano, digno de consideración en su especialidad médica, con todas sus consecuencias, que hemos analizado en el apartado dedicado a la patogenia. Entre tales consecuencias cabe, además de los hechos dinámicos, una modificación estructural de las partes blandas, singularmente del ligamento anular anterior del carpo, en cuyo favor hablaría la retracción de la aponeurosis palmar.

Caso III. Angela S., de cuarenta y cuatro años, vecina de Corbera, nos es enviada por el doctor SANT-VILA. Es zurda y trabaja de carnicera.

Desde hace un año empieza a observar un entorpecimiento de los tres primeros dedos de la mano izquierda y parestesias en los mismos. Tiene dificultad para coger la aguja, recoger calderilla, etc. A la exploración se aprecia una hipostasia en el territorio del mediano (ramas terminales) y una amiotrofia ligera del abductor corto.

Intervención: Incisión en S en cara anterior de muñeca. Se diseca el nervio mediano, visualizándose perfectamente el filete cutáneo palmar y su paso por encima del ligamento carpiano. Se secciona el ligamento carpiano.

Mejora prontamente el síndrome sensitivo y más tarde mejora también, en grado moderado, pero evidente, la atrofia.

Comentario. Los datos a retener en este caso son la zurdería, estando afectada tan sólo la mano izquierda, y la labor manual propia de su oficio.

Caso IV. Nieves A., de cincuenta años de edad, enviada por el profesor O. TORRAS, de oficio planchadora. Hace cuatro o cinco años empezó a sufrir molestias en los dedos pulgar e índice de la mano derecha, de tipo parestésico. Refiere la enferma que en la actualidad no puede coser a causa que tales molestias; a la exploración se aprecia una atrofia discreta y parcial de la eminencia tenar y una hipoestesia en la zona sensitiva de las ramas terminales del mediano. En una radiografía del raquis cervical no se apreciaban manifestaciones de tipo artrósico.

Se practica el tratamiento operatorio, mejorando las molestias sensitivas.

Comentario. E1 factor de trabajo manual es también neto en eso: la enferma era planchadora y cosía con frecuencia, aumentándole mucho las molestias durante esta última labor.

Caso V. José M. S., de cuarenta y nueve años, vecino de San Martí Sarroca, agricultor. Sufrió siendo joven una fractura de codo derecho, bien resuelta. Desde hace unos tres años sufre molestias en los tres primeros de' dos de la mano derecha, de tipo parestésico, de predominio nocturno, que le inducen a agitar la mano, con lo que nota cierto alivio. Estas molestias son más acusadas luego de los días en que ha trabajado más, principalmente si ha labrado, para lo que debe agarrar con fuerza el arado, flexionando los dedos, mientras mantiene la muñeca en extensión. Las molestias se remontan por la región radial hacia el codo.

Objetivamente se constata: una ligera atrofia, evidente, del abductor corto del pulgar, una insuficiencia motriz del oponente, una integridad del abductor. No hay, fibrilaciones. Hay una hipostesia ligera en el territorio terminal del mediano. La sensibilidad está íntegra en la zona inervada por la rama cutánea palmar. Los reflejos de ambas extremidades superiores son normales. Resto, también normal.

No acepta nuestra proposición de ser sometido a tratamiento operatorio, indispensable para poder proseguir sus labores sin riesgo franco de empeorar.

Comentario. En este caso destaca en el terreno patogenético el uso de la mano conforme se postula en la doctrina de KENDALL, mientras que en el campo semiológico, a los síntomas y signos clásicos, se suman algunos que caen de lleno en el cuadro descrito por KREMER y colaboradores.

Caso VI. Mercedes B., de treinta y cuatro años de edad. Aunque no es costurera de oficio, cose con mucha frecuencia.

Desde hace un año viene observando que cuando cose, sobre todo si tiene que apretar mucho la aguja, por ser recio el paño, sufre parestesias en los tres primeros dedos, que se van acentuando si persiste en su labor, acabando con una franca sensación de acorchamiento en dichos dedos.

Exploración: Mano de aspecto normal. No se aprecia atrofia de la eminencia tenar. Si le hacemos efectuar una pinza con el pulgar y el índice o simplemente flexionar todos los dedos, aparecen las parestesias, y luego, al relajarse, queda un buen rato hipoestésico el territorio terminal del mediano. Si la flexión de los dedos se efectúa estando la muñeca con ligera flexión parece que los fenómenos citados son más acusados.

Tratamiento: De momento, reposo relativo. Eventualmente, sección del ligamento.

Comentario. Lo más interesante de este caso, en que el síndrome era ciertamente ligero, es el efecto desencadenante de la prueba de la flexión de los dedos.

Caso VII. Vicente A., de treinta y nueve años, tornero de metales, recomendado por el doctor C. GRANADOS. Hace unos meses trabajó intensamente varias semanas con la muñeca en actitud de extensión ligera y flexionando los dedos. Aqueja dolor en la región anterior de la muñeca derecha, con ligera hinchazón y dolor a la presión local. El dolor se produce también al extender la muñeca. Sufre también adormecimiento nocturno de la mano derecha, principalmente del dedo medio. Muy ligera atrofia del abductor corto y debilidad incipiente del oponente, con dolor al esfuerzo. No defectos sensitivos.

Comentario. Interpretamos este caso como un probable sufrimiento del mediano en el túnel carpiano, bajo los efectos del trauma laboral.

Caso VIII. Adolfo O., de treinta y dos años, enviado por el doctor GALERA CUFFI. Trabajó de oficinista hasta hace tres meses, en que empezó a hacerlo de cerrajero. Hace cinco semanas comenzó a sufrir todas las noches molestias dolorosas en la extremidad superior derecha.

Se despierta casi exactamente pasadas las tres de la madrugada con hormigueos en los tres primeros dedos y tal vez en el cuarto, hormigueo que asciende hacia el antebrazo, donde toma el aspecto de un dolorimiento que se prolonga hasta un poco por encima del codo, principalmente por el plano ventral. El hormigueo se transforma pronto en un violento dolor, que dura de una a dos horas. Cede antes, al parecer, si se levanta y deja caer péndulo el brazo. Cuando ocurren estos síntomas, ambas manos le parecen estar algo edematosas. Desde hace pocos días, nota también durante el día un dolorcillo constante en la base del pulgar y región anterior de la muñeca. La extensión de la muñeca agrava esta molestia, principalmente si al mismo tiempo se abduce el pulgar. La flexión activa de los dedos carece de influencia patente. No hay atrofias musculares. La exploración de la sensibilidad en los primeros dedos despierta en algún punto una parestesia ascendente. No hay signos clínicos de "síndrome costoclavicular" ni de cérvicoartrosis.

Comentario. Consideramos también este caso como un muy probable sufrimiento del nervio mediano en la muñeca bajo los efectos de un trauma laboral desacostumbrado. Su expresión clínica corresponde al tipo descrito por KREMER y cols., sobre el cual opinamos que debe centrarse en el futuro una rigurosa atención e investigación semiológica y patogenética. Es en casos como el presente en los que tendría el mayor interés el poder poner en práctica los métodos de diagnóstico eléctrico fino preconizados por SIMPSON, LAMBERT y GILLIAT.

RESUMEN

1. Los autores realizan un estudio de conjunto del síndrome de sufrimiento del mediano en el túnel carpiano, caracterizado clínicamente por la presencia de trastornos sensitivos (parestesias, hipostesia y, más raramente, dolores), motores (amiotrofia, paresia) y rara vez tróficos (ulceraciones, etc.) en el territorio de las ramas terminales del mediano e individualizado desde el punto de vista de la topografía del conflicto causal, por una lesión no penetrante del mediano a nivel del túnel carpiano.

2. En algunos casos el síndrome es algo atípico, desde el punto de vista de la distribución de las molestias por la presencia de dolores referidos proximales a la zona en que reside la lesión y conforme al ritmo evolutivo por acontecer un cuadro álgico-parestésico exclusivamente o casi exclusivamente nocturno. KREMER y colaboradores (1953) han insistido singularmente en esta forma clínica que suscita una vez más el debate etiopatogenético de las acroparestesias.

3. Una serie de condiciones etiológicas son capaces de provocar o favorecer este síndrome: fracturas (principalmente la del escafoides, seguida de la de Colles),

luxaciones (singularmente la del semilunar), artrosis y artritis, tendosinovitis crónica proliferativa, tendosinovitis crónica tuberculosa, quiste sinovial, pleonostenosis, acromegalia y mixedema. Todos estos estados anómalos actúan determinando un conflicto de espacio en el túnel carpiano (engrosando las paredes o el contenido del mismo o ambas cosas a la vez), conflicto que en otros casos podría estar ya latente por un factor morfológico constitucional.

4. En un número elevado de casos no se descubre ninguna circunstancia morfológica previa condicionante del orden de las citadas. Son los casos denominados "espontáneos", conocidos principalmente desde la memoria de BRAIN y colaboradores (1947). La mayoría de estos casos corresponden a mujeres alrededor del climaterio.

5. La anamnesis pone de manifiesto la importancia del factor ocupacional en los casos "espontáneos". Este factor sería unas veces un trauma directo sobre la región anterior de la muñeca y la base de la eminencia tenar por un instrumento de trabajo, etcétera, y otras veces, la mayoría, estaría representado simplemente por el empleo persistente y a veces "abusivo" de la musculatura del antebrazo y de la mano. Según KENDALL (1950), esto último ocurriría en los casos bilaterales, mucho más frecuentes en mujeres, en los que predominarían los síntomas motrices y en los que la evolución sería más lenta, mientras que el trauma más directo, antes mencionado, se daría en casos unilaterales, en los que predominarían los síntomas sensitivos y en los que la evolución sería más rápida.

6. El trabajo manual de por sí influiría a expensas de la contracción reiterada de los flexores de los dedos, cuyos tendones friccionarían el nervio mediano (KENDALL). Esta fricción sería más acentuada estando la muñeca en extensión (sin que este factor tenga el valor decisivo que le atribuyen BRAIN y colaboradores).

7. Los factores morfológicos y funcionales podrían imbrincarse, potenciándose mutuamente. Un buen ejemplo de ello nos lo ofrece la observación personal aquí aportada de un ordeñador acromegálico que presentaba el síndrome en ambas manos.

8. Incluso en los casos "espontáneos", podrían intervenir algunos factores morfológicos, singularmente un engrosamiento del ligamento anular del carpo, que ya fué presupuesto por R. HUNT (1911 y demostrado por P. MARIE y Ch. Forx (1913), y que, según WATSON-JONES (1949), podría ser constante. Y, además, una artrosis carpiana (DENNY-BROWN) y algunas veces una estrechez innata del túnel (KREMER y colaboradores).

9. También debe aceptarse la posibilidad de un factor de fragilidad neuromuscular constitucional, ligándose así esta cuestión con algunos aspectos de las atrofias y parálisis "profesionales" de los clásicos, y otorgando también de este modo una validez relativa y parcial a las hipótesis en favor de un mecanismo degenerativo propuestas por BROUWER (1920) y por WARTENBERG (1939).

10. Se precisan aquí los datos significativos para fijar el diagnóstico (refiriéndose también la reciente aportación electromiográfica de SIMPSON) y para establecer

el diagnóstico diferencial (con los síndromes costo-claviculares, con las lesiones radiculares, con las amiotrofias mielopáticas, etc.).

11. Se relatan 8 observaciones personales, una de ellas bilateral (en un acromegálico). Además de esta acromegalia, el otro factor predisponente descubierto fué una artrosis carpiana en un médico ginecólogo. El factor dinámico representado por el trabajo manual se encontró en todos los casos: ordeñador (el acromegálico), costurera, planchadora, tornero, labrador, cerrajero, carnicera y, finalmente, labor manual que no nos parece despreciable como factor adjunto, el compañero ginecólogo. La carnicera era zurda y presentó el síndrome en la mano izquierda.

12. En 3 de los 8 casos se llevó a cabo la intervención quirúrgica: la carnicera, una costurera y el lechero acromegálico (en ambos dedos). Exponemos con detalle la técnica empleada. Los resultados fueron buenos, precoces y brillantes sobre las parestesias, más tardíos y moderados, pero evidentes, sobre las atrofias.

BIBLIOGRAFIA

→ ABBOTT, L. C. y SAUNDERS, J. B. de C. M. —Surg., Gynec. and Obst., 57, 507, 1933.
→ ALBERT, P. — Rev. Clín. Esp., 38, 20, 1950.
→ ALBERT, P. —Comunicación personal, 1957.
→ ASIC-UPMARK , E. —IV Congrés Neurologique Internacional. Comunications, II, p. 96. Masson et Cie. París, 1949.
→ AYER, J. B. —Jour. Nerv. and Mental Dis., 114, 538, 1951.
→ BARRAQUER-BORDAS, L. —Med. Clín., 14, 360, 1950.
→ BARRAQUER-BORDAS, L. —Confinia. Neurológica, 11, 83, 1951.
→ BARRAQUER -BORDAS, L.—Rev. Esp. de O. N. O. y Neurocirugía, 12, 34, 1955.
→ BIEMOND, A. —Acta Psychiat. et Neurol. Scand., 30, 25, 1955.
→ BOGAERT, L. van.—En LEMIERRE y colaboradores. Traité de Medicine". T. XV, págs. 150-151. Masson et Cie. París, 1949.
→ BRAIN, W. R., WRIGHT, A. D. y WILKINSON, M.—Lancet, 1, 277, 1947.
→ BROUWER, B.—J. Nerv. and Mental Dis., 51, 113, 1920.
→ BUNNELL,, S. —Cirugía de la mano. Trad. esp., pág. 429. Janés. Barcelona, 1951.
→ CALVO MELENDRO, J. y SÁNCHEZ-MALO DE CALVO, P.—Medicina Clínica (en prensa).
→ CANNON, B. W, y Lavo, J. G. —Surgery, 20, 210, 1946.
→ CODAS, M. M.ª. —Comunicación personal. 1957.
→ DEJERINE, J. —Sémiologie des Affections du Système Nerveux, pág. 645. Masson et Cie. París, 1914.
→ DENNY-BROWN, D. E.—Jour. Nerv. and Mental Disease, 114, 539, 1951.
→ DENNY-BROWN , D. E. y BRENNER, Ch.—Arch. Neurol. and Psychiat., 51, 1, 1. 1944.
→ DENNY-BROWN, D. E. y BRENNER, Ch.—Arch. Neurol and Psychiat.. 52, 1, 1, 1944.
→ DORNBORF, G.—Monatssch. für Psychiat. un Neurol., 80, 331, 1931.
→ EATLH, L. M. y LAMBERT, E. H.—J. Am. Med. Ass., 163, 1.117, 1957.

→ FICAT, P. y RIBAUT, L.—Rev. de Chir. orth et Reparat de l'appareil moteur, 38, 49, 1952.
→ FRYKHOLM, R.—Acte Chir. Scand., Suppl. 160, 1951.
→ FRYKHOLM, R.. HYDE, J., NORLEN, G. y SKOGLUND, C, R. —Acta Physiol. 28, Suppl. 455, 1953.
→ GILLIAT, R. W.—En Modern Trends in Neurology. Second Series (ed. por D. WILLIGMS), pág. 74, Butterworth, London, 1957.
→ GILLIAT, R. W. y SEARS, T. A.—J. of Neurol., Neurosurg. and Psychiat., 21, 2, 109-118, 1958.
→ GILLIAT, R. W. y WILSON, T. G.—Lancet, 2, 595, 1953.
→ GROOD, M. P. DE. —Nederl. tijclschr. geneesk., 93, 2.526, 1949.
→ GROKOEST, A. W. y DEMARTINI , F. E.—J. A. M. A., 155, 635, 1954.
→ HARRIS, W.—Neuralgia und Neuritis. London, 1926.
→ HUNT, R.—Am. Jour, Med. Sci., 141, 224, 1911.
→ INSAUSTI, T., CHARCHAFLID, R. y SOTO, E. —Rev. Neurol. de Buenos Aires, 14, 5, 1956.
→ JENNY, F.—Monatssch. für Psychiat. und Neurol., 125, 514, 1953.
→ KELLGREN, J. H., BALLS, J. y TUTTON, G.—Quart. J. Med., 21, 405, 1952.
→ KENDALL, D.—Brain, 73, 84, 1950.
→ KREMER, M., GILLIAT, R. W., GOLDING, . S. R. y WILSON T. G.—Lancet, 2, 590, 1953.
→ LANG, E.—Trans. of the Amer. Neurol., Ass., pág. 116, 1955.
→ LHERMITE, T. DE.—Acta Neurol. et Psychiat. Bélgica, 49, 477, 1949.
→ LEWIS, D. y MILLER, E. M.—Tans Am. S. A., 489, 1922,
→ LHERMITE, J. y MASSARY, J. DE.—Rey. Neurol., 1, 1.202, 1930.
→ LIST, C. F.—Deutsch Ztschr. Nervenh., 124, 279, 1932
→ LÓPEZ IBOR, J. J.—Rev, Clín. Esp., 4, 23, 1942.
→ MACKAY, R.—Trans of the Amer. Neurol., 26, 647, 1955.
→ MARIE, P. y FOIX, Ch.—Rev. Neurol., 26, 647, 1913.
→ MERLE D'AUBIGNÉ, BENASSY, J. y RAMADIER, J. O. Chirugie orthopedique des paralysies. Masson. Paris.
→ MOERSCH, F. P.—Proc. Staff Meet. Mayo Clin., 13, 338
→ NEWMAN, P. H.—Post-grad. Med. J., 24, 264, 19'48.
→ OLIVERAS DE LA RIVA, C. y TORRA-PARERA, A.—Comunicación personal, 1954.
→ OPPENHEIM, H.—Enfermedades nerviosas. T. I, págs. 699-700. Trad. esp. Seix. Barcelona, 1901.
→ PAGET, Sir J.—Lectures on Surgical Pathology, ed. 3., Pág, 50. Lindsay y Blakiston. Philadelphia, 1865.
→ PHALEN, G. S., GARDNER, W. J. y LA LONDE, A.—Bone and Joint Surg., 32 A, 107, 1950.
→ RECIO-AMAT, C. —Rev. esp. de O. N. O. y Neurocig., 4, 16, 1947.
→ RICARD, A., GIRARD, P. F. y DUPASQUIER, P. —Les discopathies cervicales. Dugas. Lyon, 1948.
→ ROMANO, J. y. MICHAEL, M.—Arch. Neurol. and Psychiat, 44, 1224, 1940.
→ ROTES-QUEROL, J., BARRAQUER-BORDAS, L. y LIENCE, E. —Boletín del Colegio General de Médicos. (En prensa.)
→ SALES-VÁZQUEZ, R.—Rev. Clin. Esp., 9, 123, 1943.

→ SELVERSTONE, B.—Jour. of Nerv. and Mental Disease, 114, 539, 1951.
→ SCARF, J. y VICALE. C. T.—Trans. of the Amen Neurol. Ass., págs. 114-116, 1955.
→ SEZE, S. DE. —Maladies des os et des articulations. Flamarion. Paris.
→ SIMPSON, J. A.—J, Neurol. Neurosurg. and Psychiat., 19, 275, 1956.
→ SCHILLER, F. v KOLB, F. O.—Neurology, 4, 271, 1954.
→ VICTOR, M., BANKER, B. Q. y ADAMS, R. D.—J. of Neurol Neurosurg. and Psychit., 21, 2, 73-88, 1958.
→ WALSHE, F. M. R.—En Midern Trends in Neurology (ed. Por A. FEILING). pág. 559. Butterworth. London, 1951.
→ WARTENBERG, R.—Arch. Neurol. and Psychiat., 42, 373, 1939. WARTENBERG, G. —Neuritis, Sensory Neuritis, Neuralgia, págs. 61-62. Oxford University Press. New York, 1958.
→ WATSON-JONES, R.—Fractures and Joint Injuries. Third, Ed., pág. 116. Livingstone. Edinburgh, 1943.
→ WATSON-JONES, R.—J. Bone and Joint Surgery, 31 B, 560, 1999
→ WEISS, P.—Arch. Neurol. and Psychiat.. 53, 88, 1945.
→ WELANDER, L.—Acta Medica Scand. Suppl., 265, 141, 1950.
→ WHITE, J. C.—Jour. Nerv. and Mental Disease. 114. 539, 1951.
→ WILSON, S. A. K.—Proc. Royal Soc. Med., 6, 133, 1913.
→ WILSON, S. A. K.—Neurology. Vol. II. Arnold. London, 1990
→ WOLTMAN, H. W.—Arch. Neurol. and Psychiat., 45, 680, 1941.
→ WOLTATAN, H. W. y GOLDSTEIN, N. P.—Neurology, 8, 187, 1958
→ YOSS, R. E., CORBIN, K. B., MACCARTY, C. S. y LOVE J. G.-Neurology, 7, 673, 1957.
→ ZABRISIKIE, E. G., HARE, C. C. y MASSELINK, R. B.-Bull. Neurol. Ins. New York, 4, 207, 1995.
→ ZACHARY, R. B.—Surg. Gynec. and Obst., 81, 213, 1945.

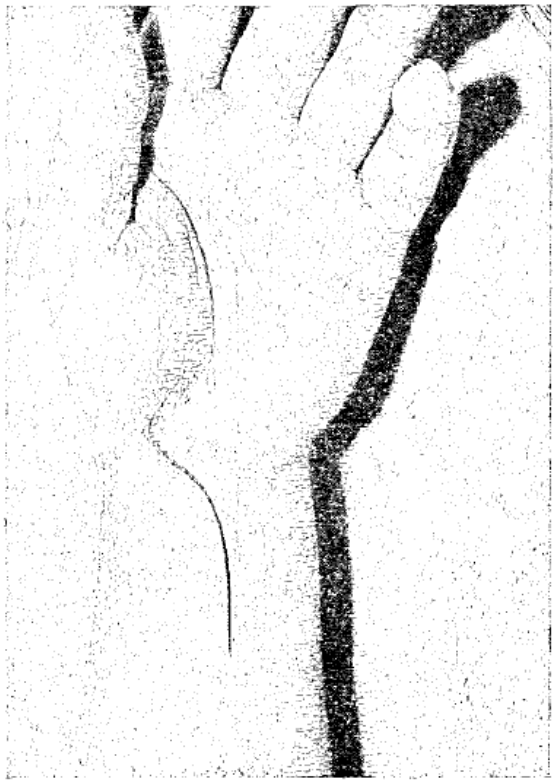

Fig. 1

Fig. 2

Fig. 3

Fig. 4



Fig. 5

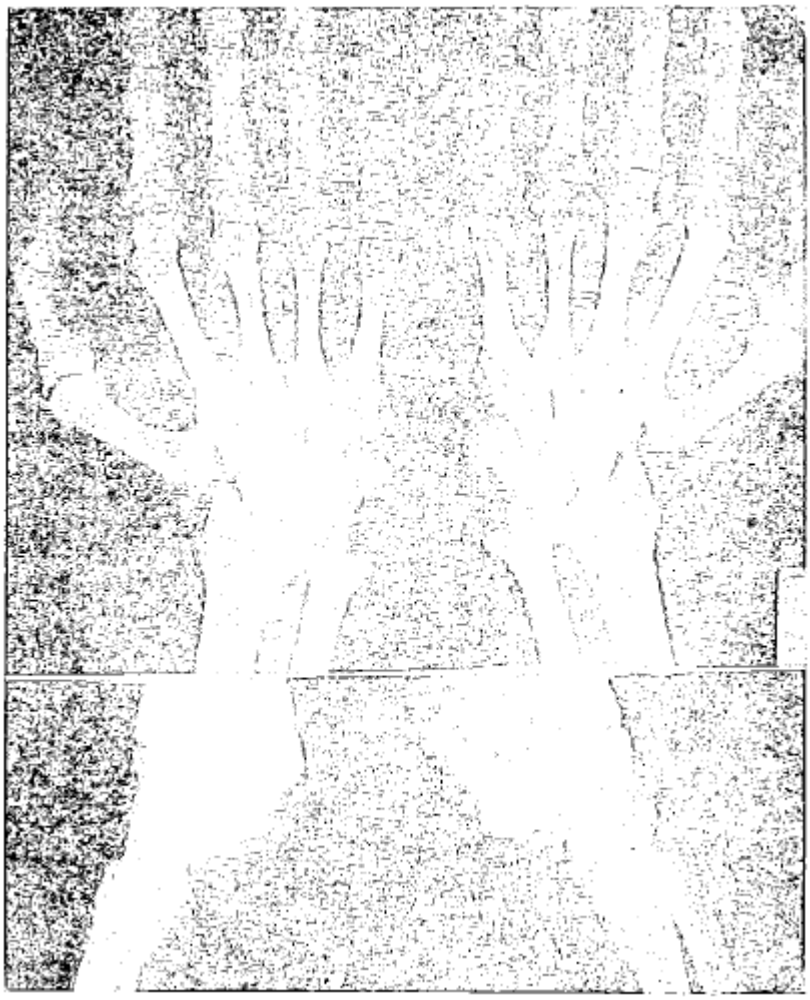

Fig. 6

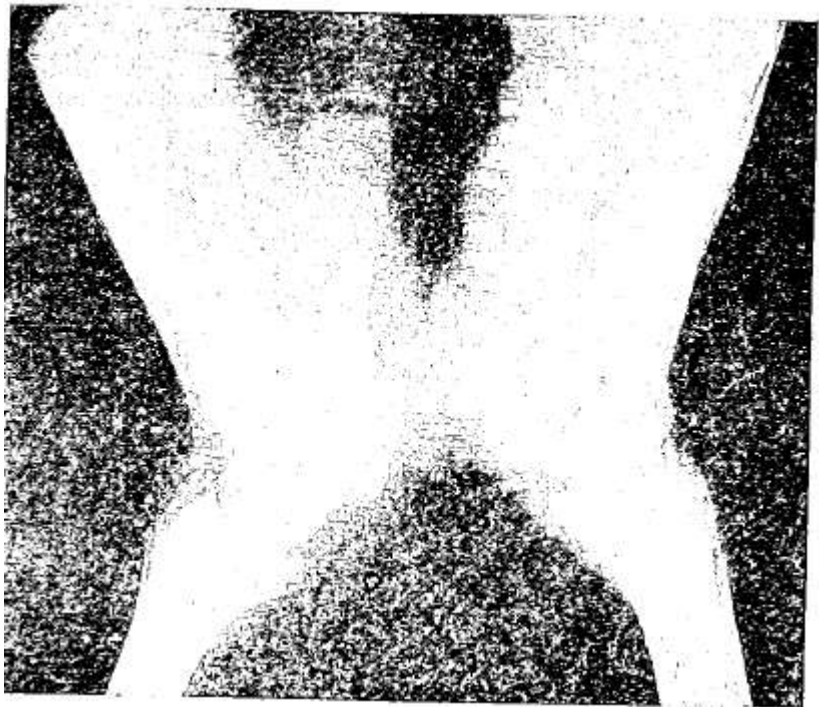

Fig. 7