En la radiografía de tórax existía un nódulo ulcerado en el segmento apical del lóbulo inferior izquierdo. La ecografía abdominal y la pielografía intravenosa pusieron de manifiesto la existencia de una masa sólida en la zona suprarrenal izquierda que desplazaba el riñón hacia abajo. La arteriografía renal selectiva (fig. 1) demostró múltiples defectos de vascularización en forma nodular en ambos riñones muy sugestivos de metástasis. A los doce días del ingreso la paciente falleció súbitamente. El estudio necrópsico mostró un carcinoma de la corteza suprarrenal izquierda necrosado (fig. 2) con metástasis en la suprarrenal contralateral y hemorragia masiva intratumoral reciente, metástasis renales bilaterales (fig. 2), cardiacas, pulmonares, pleurales, en epiplón, cerebrales, gástricas, duodenales, intestinales y en vesícula biliar. Se consideró como causa inmediata de muerte una insuficiencia suprarrenal aguda por hemorragia masiva del escaso parénquima respetado.

El carcinoma suprarrenal no funcionante es un tumor de difícil diagnóstico, pues la ausencia de clínica endocrinológica hace que comience con síntomas inespecíficos tales como dolor abdominal, síndrome tóxico y masa abdominal palpable, junto con las manifestaciones propias de la diseminación metastásica. El tiempo medio entre el inicio de la sintomatología y el diagnóstico oscila entre 7 y 9 meses, ya que el crecimiento local en el retroperitoneo pasa durante largo tiempo desapercibido, hasta que en la mayor parte de los casos se palpa una masa abdominal, momento en el que la diseminación hematógena metastásica ha afectado gran número de órganos. En una revisión de 257 casos[1-4], las localizaciones metastásicas más frecuentes fueron las pulmonares (57 %), hepáticas (47 %) y ganglionares (27 %). Sin embargo, la afección renal (5 %), cerebral (4 %), intestinal (1 %) y miocárdica (1 %) fue sumamente rara. En nuestra paciente se demostró afección en todas estas localizaciones a pesar del poco tiempo transcurrido entre el inicio de la sintomatología y el fallecimiento, lo que evidencia su rápido crecimiento y malignidad. La supervivencia media suele ser de unos 2 años desde el diagnóstico[2].

El tratamiento fundamental es la extirpación quirúrgica del tumor primitivo, pero el hecho de que en el momento del diagnóstico haya diseminación metastásica en prácticamente todos los casos justifica la baja supervivencia de todas las series, pues la quimioterapia con O-p-DDD[5] y la radioterapia no se han mostrado eficaces cuando ya no es posible la cirugía.

A. Coca, A. Goday, J. Font, M. Ingelmo y A. Balcells

Servicio de Medicina Interna. Clínica de Patología General. Hospital Clínico y Provincial. Facultad de Medicina. Barcelona

1. Hutter Jr AM, Kayhoy DE. Adrenal cortical carcinoma. Clinical features of 138 patients. Am J Med 1966; 41: 572-580.
2. Huvos AC, Hajdu SI, Brasfield RD, Foote FW. Adrenal cortical carcinoma. Clinicopathologic study of 34 cases. Cancer 1970; 25: 354-361.
3. Hajjar RA, Hickey RC, Samaan NA. Adrenal cortical carcinoma. A study of 32 patients. Cancer 1975; 35: 549-554.
4. King DR, Lack EE. Adrenal cortical carcinoma. A clinical and pathologic study of 49 cases. Cancer 1979; 44: 239-244.
5. Hutter AM, Kayhoe DE. Adrenal cortical carcinoma. Results of treatment with O-p-DDD in 138 patients. Am J Med 1966; 41: 581-592.

Síndrome de Marfan y hernia diafragmática

Sr. Director: El síndrome de Marfan es una alteración hereditaria del tejido conjuntivo, con rasgos mendelianos dominantes, cuyo defecto metabólico fundamental permanece desconocido, afectando básicamente la formación de fibras elásticas. La enfermedad afecta principalmente al sistema esquelético (aracnodactilia con hiperextensibilidad), al sistema cardiovascular (dilatación aórtica) y a los ojos (subluxación del cristalino), como datos más relevantes, aunque comúnmente puede presentar gran variedad de signos clínicos que no se detallan aquí[1-5]. Como anormalidades raras de este síndrome se han descrito estrías en la región pectoral o deltoidea, hernia diafragmática, malformación pulmonar, hemivértebras, colobomas del iris, fisura palatina y rotación incompleta del colon[6].

Creemos interesante aportar el caso de un paciente que hemos tenido ocasión de asistir en nuestro servicio y cuya primera manifestación clínica fue una hernia diafragmática congénita.

Varón de 19 años de edad con antecedentes de hernia diafragmática congénita intervenida a los 5 meses y de ulcus péptico en tercio inferior de esófago a los 9 años, que nos consultó por infección respiratoria de vías altas. A la exploración física el paciente estaba consciente, orientado, con desproporción corporal evidente (segmento superior/segmento inferior menor de 0,85), aracnodactilia, pies planos, *pectus carinatum*, acropaquía, hiperextensibilidad articular, nariz prominente y cifosis, siendo el resto de la exploración física anodina. La radiología torácica era normal y el electrocardiograma mostraba un ritmo sinusal a 52 latidos por minuto, con un PR de 0,18 segundos, sin ninguna anomalía. La analítica era normal, incluyendo homocistinuria negativa. Con la sospecha de síndrome de Marfan, solicitamos consulta a un oftalmólogo quien confirmó la presencia de una subluxación del cristalino; asimismo, se practicó un ecocardiograma que informó de la presencia de un prolapso de la válvula mitral. La investigación familiar resultó negativa.

Si bien las hernias inguinales son un hallazgo frecuente en este síndrome, la hernia diafragmática es una complicación rara del síndrome de Marfan, pudiendo ser, como en nuestro caso, la primera forma de manifestación clínica, precediendo incluso por varios años a otros signos más relevantes[6]. En este caso se presentó con carácter congénito a los pocos días de vida. En ausencia de otros datos más significativos que podrían evidenciarse posteriormente, pocas veces se puede asociar esta manifestación al resto del síndrome.

El diagnóstico clásico de síndrome de Marfan se basa en cuatro criterios básicos: anormalidades oftalmológicas, cardiovasculares y esqueléticas, con historia familiar, requiriéndose como mínimo la presencia de dos de estos criterios[1]. La medida de las proporciones corporales y una detallada exploración cardiológica y oftalmológica en las personas sospechosas permite el diagnóstico en casi el 90 % de los casos.

E. Subirats i Bayego, T. Vila i Subirana, A. Torrents i Fernández, S. Sirvent i Sánchez y J. Comas i Roses

Hospital de Puigcerdá. Centre Hospitalari de La Cerdanya. Puigcerdá (Girona)

1. Pyeritz RE, McKusick VA. The Marfan syndrome: diagnosis and management. N Engl J Med 1979; 300: 772-777.
2. Murdoch JL, Walker BA, Halpern BL, Kuzma JW, McKursick VA. Life expectancy and causes of death in the Marfan syndrome. N Engl J Med 1972; 286: 804-808.
3. Turner JA, Stanley NN. Fragile lung in the Marfan syndrome. Thorax 1976; 31: 771-775.
4. Bort J, Hernández A, Insa L, et al. A propósito de un caso de síndrome de Marfan con desarrollo de un aneurisma disecante de aorta. Rev Clin Esp 1980; 156: 223-226.
5. Gutiérrez A, Martín C, García L, Castaño L, Arribas A. Síndrome de Marfan con aneurisma disecante de aorta: presentación de un caso. Med Clín (Barc) 1983; 80: 471-472.
6. Smith DW. Atlas de malformaciones en el niño. Madrid: Ed. Pediátrica, 1972.

Meningitis meningocócica sin pleocitosis en el LCR

Sr. Director: La meningitis bacteriana (MB) cursa de forma habitual con pleocitosis en el LCR. De hecho, los libros clásicos de Medicina Interna y Neurología[1,2] no mencionan la posibilidad de encontrar MB con LCR normal. Sin embargo, en los últimos años se han descrito casos aislados de MB sin pleocitosis en adultos inmunodeprimidos y en niños sin enfermedades subyacentes[3-7]. Nosotros hemos observado recientemente esta situación en una joven sin patología asociada y queremos destacar este hecho por su gran importancia clínica.

Se trataba de una mujer de 16 años, sin antecedentes patológicos de interés, que ingresó por fiebre, cefalea de predominio nucal y vómitos de 24 horas de evolución; no había otros síntomas de focalidad. Tª 40° C, sin rigidez de nuca. Fondo de ojo y resto de la exploración física sin alteraciones. Analítica: 23.900 leucocitos/mm^3 con desviación a la izquierda; estudio de coagulación normal; glucemia 111 mg/dl. Punción lumbar: líquido claro y normotenso, red de fibrina ausente, Pandy negativo, glucosa 61 mg/dl, 20 hematíes/mm^3, 1 leucocito/mm^3. Ante la sospecha clínica de meningitis se instauró tratamiento con ampicilina i.v. a dosis de 2 g/4 horas; a las pocas horas la enferma se hallaba afebril y asintomática. Dieciséis horas después se aislaba *Neisseria meningitidis* grupo B en el LCR extraído al ingreso, por lo que se sustituyó la ampicilina por penicilina G sódica. Una segunda punción lumbar realizada 14 horas tras su ingreso mostró un líquido turbio con 40 mg/dl de glucosa (glucemia 101 mg/dl), ligera red de fibrina, 700 hematíes/mm^3 y 6.400 leucocitos/mm^3 (89 % segmentados). El cultivo fue negativo. Tres hemocultivos tomados al ingreso fueron negativos.

En la literatura son escasas las referencias a este hecho[3-7]. Una de ellas[3] hace alusión a 7 casos, destacando que todos eran pacientes con un estado defensivo alterado (enfermedad de Hodgkin, edad avanzada o alcoholismo). La evolución fue fatal en 6 de los 7 casos, y eran comunes la ausencia de fiebre y la escasa leucocitosis en sangre periférica. Los autores sugieren que este síndrome es propio de huéspedes debilitados y tiene un mal pronóstico. A diferencia de estos casos y de uno visto previamente en nuestro Servicio[4], nuestra paciente era una mujer joven, sin enfermedad de base y evolucionó favorablemente, haciendo este hallazgo no exclusivo de huéspedes inmunodeprimidos como se había sugerido previamente[3].

De forma experimental se ha demostrado la infección meníngea tras punción lumbar en el curso de una sepsis[8]. La negatividad de los hemocultivos hace improbable esta posibilidad en nuestro caso.

En conclusión, ante la mínima sospecha clínica de meningitis se han de tener en cuenta dos aspectos fundamentales: *1)* practicar una punción lumbar con tinción de Gram y cultivo de LCR pese a la normalidad bioquímica y citológica del mismo y *2)* instaurar un tratamiento antibiótico adecuado y lo antes posible, de suma importancia en el pronóstico de esta enfermedad.

C. de la Hoz, A. Fernández, J. Barcena, J. Merino, I. Alberola, M. Montejo y C. Aguirre

Servicio de Medicina Interna. Ciudad Sanitaria de la Seguridad Social E. Sotomayor. Cruces-Baracaldo. Vizcaya

1. Adams RD, Petersdorf RG. Pyogenic infections of the central nervous system. En: Petersdorf RG, Adams RD, Braunwald E, Isselbacher KJ, Martin JB, Wilson DW, ed. Harrison's Principles of Internal Medicine. 10.ª ed. Nueva York, McGraw-Hill Inc. 1983; 2.084-2.091.
2. Adams RD, Victor M. Nonviral infections of the nervous system. En: Adams RD, Victor M, ed. Principles of Neurology. 2.ª ed. Nueva York, McGraw-Hill Inc. 1981; 476-483.
3. Fishbein DB, Palmer DL, Porter KM, Reed WP. Bacterial meningitis in the absence of CSF pleocytosis. Arch Intern Med 1981; 141: 1.369-1.372.
4. Montejo M, Lizarraga M, Merino A, et al. Meningococcal meningitis in the absence of CSF pleocytosis. Can Med J Assoc 1983; 128: 1.357.
5. Whelan T. CSF pleocytosis. Arch Intern Med 1982; 142: 643-644.
6. Onorato IM, Wormser GP, Nicholas P. «Normal» CSF in bacterial meningitis. JAMA 1980; 244: 1.469-1.471.
7. Smales O, Rutter N. Difficulties in diagnosing meningococcal meningitis in children. Br Med J 1979; 1: 588.
8. Petersdorf RG, Swarner DR, García M. Studies on the pathogenesis of meningitis. J Clin Invest 1962; 41: 320-327.

Transformación de un infarto isquémico en hemorrágico por tratamiento anticoagulante en una enferma con embolia cerebral

Sr. Director: El miedo a provocar un infarto hemorrágico sobre uno isquémico en las embolias cerebrales de origen cardiogénico durante el tratamiento con anticoagulantes ha preocupado constantemente a neurólogos y cardiólogos. Previamente a la utilización de la TAC craneal, numerosos datos experimentales en animales confirmaban esta posibilidad, esencialmente en los tres primeros días el episodio embólico[1]. Sin embargo, no existía una clara evidencia clínica[2,3] de este hecho al no poder asegurar que el infarto era isquémico únicamente, puesto que la ausencia de hematíes en el LCR no descarta la presencia de un hematoma intraparenquimatoso. Recientemente, Koller[4] y Yatsu y Mohr[5] han dado respuesta a esta cuestión al considerar que el posible riesgo de infarto hemorrágico es muy inferior al de recurrencia de la embolia cerebral; por este motivo recomiendan la anticoagulación de inmediato tras el episodio embólico, siempre habiendo descartado previamente mediante TAC la posibilidad de un hematoma intraparenquimatoso.

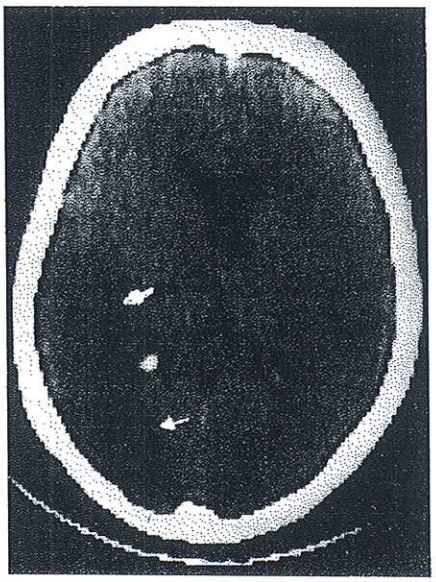

Fig. 1. Infarto isquémico temporooccipital izquierdo, sin efecto masa.

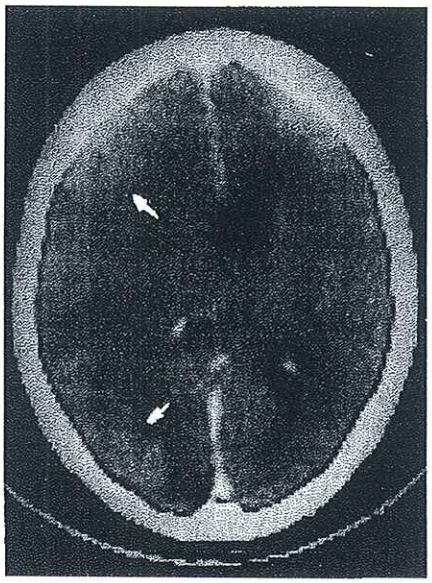

Fig. 2. Aumento del área isquémica, con zonas hemorrágicas occipital y frontal izquierdas, con gran efecto masa.

Drake y Cheolsu[6] han publicado hace 4 meses 2 casos en que se demuestra clínicamente mediante TAC la conversión de un infarto isquémico en uno hemorrágico. Nosotros aportamos una nueva observación.

Mujer de 60 años de edad, diagnosticada de arritmia completa por fibrilación auricular desde hacía siete, por lo que seguía controles periódicos cardiológicos; en la actualidad no seguía tratamiento alguno. Tenía antecedentes de vasculopatía periférica y varios episodios de colelitiasis en los últimos años. Ingresó en este centro para intervención de colelitiasis. Dos días después del ingreso (antes de la intervención), se instauró de forma brusca un cuadro caracterizado por disminución del nivel de conciencia, déficit motor en extremidades derechas y alteración del lenguaje. A la exploración la paciente se hallaba normotensa, obnubilada, sin rigidez de nuca. Presentaba afasia global, hemianopsia homónima derecha y hemiparesia facio-braquio-crural, hemihipoestesia y Babinski del mismo lado. El ECG presentaba fibrilación auricular con una frecuencia ventricular media de 80 por minuto. La radiografía de tórax y la analítica estaban dentro de la normalidad. Se realizó una TAC 24 horas después del inicio del cuadro, observándose una imagen de infarto isquémico temporooccipital izquierdo, sin efecto masa (fig. 1), por lo que se inició tratamiento anticoagulante; una nueva TAC de control realizada 24 horas después no objetivó ningún cambio. Clínicamente empeoró progresivamente el nivel de conciencia de la paciente, y a las 72 horas del inicio de la anticoagulación se hallaba en un coma grado II, con pupilas isocóricas, movimientos oculares reflejos conservados, hemiplejía derecha y Babinski del mismo lado; no había rigidez de nuca. Se realizó nueva TAC que demostró un aumento del área isquémica, con zonas hemorrágicas en áreas occipital y frontal izquierdas, con gran efecto masa (fig. 2).

Creemos que la descripción de nuevos casos en el futuro que demuestren la transformación de un infarto isquémico en uno hemorrágico obligará a replantearse las indicaciones de anticoagulación en algunos enfermos con embolia cerebral.

J. Matías-Guiu, I. Buenaventura, M. Boada, A. Dávalos y A. Codina Puiggros

Sección de Neurología. Ciudad Sanitaria de la Seguridad Social Valle de Hebrón. Barcelona

1. Whisnant JP, Milli Kan CH, Sayrelo Walam K. Effect of anticoagulants on experimental cerebral infartion. Circulation 1959; 20: 56-65.
2. Carter AB. Prognosis of cerebral embolism. Lancet 1965; 1: 514-519.
3. Whisnant JP, Matsumoto N, Elveback LR. The effect of anticoagulant therapy on the prognosis of patients with transient ischemic attacks in a community. Mayo Clin Proc 1973; 48: 844-848.
4. Koller RL. Recurrent embolic cerebral infarction and anticoagulation. Neurology (NY) 1982; 32: 283-285.
5. Yatsu FM, Mohr JP. Anticoagulation therapy for cardiogenic embolic to brain. Neurology (NY) 1982; 32: 274-275.
6. Drake M, Cheolsu S. Conversion of ischemic to hemorragic infarction by anticoagulant administration. Arch Neurol 1983; 40: 44-46.

Amiloidosis renal secundaria a enfermedad de Crohn

Sr. Director: La amiloidosis renal (AR) como complicación de la enfermedad de Crohn (EC) fue comunicada por primera vez por Cohen y Fishman[1]. Hasta la actualidad se han descrito 38 casos, pero sólo 27 con confirmación histológica.

Aportamos el caso de una paciente de 20 años que desde los nueve presentó retraso ponderal y episodios de fiebre, dolor abdominal cólico y diarrea mucosanguinolenta. Tres años después ingresó por un cuadro similar sugestivo de EC; se le practicó ileocolectomía derecha y la histopatología confirmó esta enfermedad. Siete años más tarde acudió a nuestro hospital por la misma sintomatología y agravamiento del estado general, tras haber sido tratada en otro centro con esteroides, antibióticos y salazopirina, sin mejoría. A su ingreso en la Unidad de Nutrición Parenteral y Enteral, presen-