Esclerosis tuberosa. A propósito de 22 observaciones

P. León, M. Dwedar, M. Jiménez, J. Narbona.

Unidad de Neurología Infantil. Departamento de Pediatría. Clínica Universitaria. Facultad de Medicina. Universidad de Navarra.

RESUMEN: Realizamos una exposición de nuestra causística, en un periodo comprendido desde 1972 hasta 1991, presentando 22 pacientes con esclerosis tuberosa. Al mismo tiempo realizamos una revisión de la literatura nacional e internacional sobre el tema, destacando sus aspectos epidemiológicos, clínicos, radiológicos, genéticos, diagnósticos, terapéuticos y pronósticos.

SUMMARY: A retrospective study on twenty two cases with tuberous sclerosis, from 1972 to 1994, is done. It is also reviewed national and international literature, emphasizing epidemiologic, clinical, radiological, genetic and therapeutic aspects, as well as diagnosis and prognosis.

(Rev Med Univ Navarra 1997; 41: 14-20).

Palabras clave

Esclerosis tuberosa, pacientes pediátricos, revisión.

Key words

Tuberous sclerosis, pediatric patients, review.

Correspondencia

Miguel Jiménez Monteagudo
Departamento de Pediatría
Clínica Universitaria
Avda. Pío XII, s/n
31080. Pamplona.

Introducción

La Esclerosis Tuberosa (ET), descrita por Bourneville a finales del siglo pasado (1), es la segunda facomatosis más frecuente, generalmente diagnosticada en la edad pediátrica. Es una enfermedad sistémica que clásicamente viene definida por la tríada (2) consistente en convulsiones, retraso mental y adenoma sebáceo (angiofibroma facial), aunque sólo un 29% de los casos desarrollan estos tres rasgos (3). Las alteraciones clínicas de la enfermedad engloban diferentes órganos, incluyendo sistema nervioso central (SNC), piel, riñones, corazón y otros como retina, pulmón, hueso, sistema endocrino, etc., apareciendo en diferentes momentos según la cronología de la enfermedad. Histopatológicamente, se caracteriza por un fallo en la migración, proliferación y diferenciación con alteración de la normal arquitectura celular (4). La incidencia de la enfermedad varía ampliamente según las series revisadas (5,6), con un pico de prevalencia máxima de 1 caso cada 6800 individuos.

Se transmite de forma autosómica dominante, con una penetrancia variable, correspondiendo la mayoría de los casos a mutaciones espontáneas, estando implicados genes situados en el cromosoma 9 y, más recientemente, en el 16 (7). Precisamente, debido a su diferente expresividad y, por tanto, a su variabilidad clínica, se han propuesto diversos criterios diagnósticos (8), siendo los más aceptados los propuestos por el Comité del National Tuberous Sclerosis Association Professional Advisory Board (Tabla I)(9).

En el presente trabajo se aportan los hallazgos encontrados en un grupo de 22 pacientes afectos de ET, realizándose una revisión de la literatura existente.

Pacientes y métodos

Se realizó un estudio retrospectivo de los 22 casos de ET estudiados en la Unidad de Neurología Infantil de la Clínica Universitaria de Navarra en un periodo de 18 años. A todos los pacientes se había realizado una historia clínica, exploración física, exploración de la piel y faneras (con luz natural o lámpara de Wood), exploración ocular incluyendo fondo de ojos, exploración bucal, valoración del nivel intelectual mediante los test Brunet-Lezine, Leiter y/o WISC, ecocardiografía, sedimento urinario, ecografía abdominal y tomografía axial computerizada (TAC) cerebral.

Resultados

De los 22 pacientes diagnosticados, 9 fueron hombres y 13 mujeres (ratio H/M: 0.7/1), siendo la edad media de diagnóstico 4 años (rango: 0.5m-14a3m). Los

Tabla I

Criterios Diagnósticos para el complejo de esclerosis tuberosa (TSC)

Aspectos primarios
- **Angiomas faciales***
- **Fibromas ungueales múltiples***
- **Tubérculo cortical (confirmación histológica)**
- **Nódulo subependimario o astrocitoma de células gigantes (confirmación histológica)**
- **Nódulos subependimarios calcificados múltiples que hacen protrusión hacia el ventrículo (confirmación radiográfica).**
- **Astrocitomas retinianos múltiples***

Aspectos secundarios
- **Pariente de primer grado afectado**
- **Rabdomioma cardíaco (confirmación histológica o radiográfica)**
- **Otros hamartomas retinianos o manchas acrómicas de la retina ***
- **Tubérculos cerebrales (confirmación radiográfica)**
- **Nódulos subependimarios no calcificados (confirmación radiográfica)**
- **Mancha de piel áspera***
- **Placa frontal ***
- **Linfangiomatosis pulmonar (confirmación histológica)**
- **Angiomiolipoma renal (confirmación radiográfica o histológica)**
- **Quistes renales (confirmación histológica)**

Aspectos terciarios
- **Máculas hipomelanóticas ***
- **Lesiones cutáneas en "confeti"***
- **Quistes renales (confirmación radiográfica)**
- **Cavidades pequeñas del esmalte distribuidas al azar en los dientes deciduales, permanentes o de ambos tipos.**
- **Pólipos rectales hamartomatosos (confirmación histológica)**
- **Quistes óseos (confirmación radiográfica)**
- **Linfangiomatosis pulmonar (confirmación radiográfica)**
- **"Trayectos migratorios": heterotopias de la sustancia blanca cerebral (confirmación radiográfica).**
- **Fibromas gingivales***
- **Angiomiolipoma: no renal (confirmación histológica)**
- **Espasmos infantiles.**

TSC definido:
sea un aspecto primario, dos aspectos secundarios o un aspecto secundario y dos terciarios.

TSC probable:
sea un aspecto secundario y uno terciario, o tres aspectos terciarios.

Sospecha de TSC:
sea un aspecto secundario o dos aspectos terciarios.

*** No se requiere confirmación histológica si la lesión es clínicamente manifiesta.**

motivos de consulta fueron crisis epilépticas en 15 casos (68%), soplo cardíaco al nacimiento en 2 (9%) y 1 (4.5%) por cada una de las siguientes causas: presencia de manchas acrómicas, escoliosis, disminución de la agudeza visual, antecedentes familiares e hipercinesia.

Los hallazgos tras el estudio sistemático consisten en: manchas acrómicas en los 22 casos (100%), en 18 de los cuales (82%) estaban ya presentes al nacimiento; adenoma sebáceo en 13 (59%) con una edad media de aparición de 5 años (rango: 3a-6a10m) y placa achangrinada en 3 pacientes (14%) con una edad media de 8 años (rango: 5a6m-11a). Otras alteraciones cutáneas encontradas fueron angiomas planos (2 casos), xantomas (1 caso) y manchas "café con leche" (1 caso). En nuestra casuística no se detectaron ningún fibroma periungueal, placas frontales ni lesiones "en confeti". En 8 casos (36%) se encontraron rabdomiomas cardíacos y en 9 (41%) angiomiolipomas renales; 2 pacientes estaban afectos de criptorquidia. En 11 casos (50%) se detectaron alteraciones oculares, de los cuales 7 pacientes presentaban astrocitomas retinianos; 3, lesiones hipopigmentadas en el fondo de ojos y un paciente, atrofia óptica bilateral.

En cuanto a las manifestaciones neurológicas, 15 pacientes (68%) presentaron convulsiones, en 9 de los cuales (60% de los pacientes con convulsiones) comenzaron en el primer año de vida. En 6 casos (27%) la forma de presentación fue espasmos infantiles. En 8 de los pacientes con epilepsia (53%) se consiguió un control aceptable de las crisis. La deficiencia mental (CI<70) fue detectada en 11 casos (50%), de los cuales en 6 (27%) fue ligera, en 2 (9%) moderada, en 1 (4.5%) severa y en 2 (9%) profunda; 3 pacientes (14%) tenían una inteligencia limítrofe. Las relaciones entre convulsiones y desarrollo intelectual son expuestas en las tablas II, III y IV. Otras manifestaciones neurológicas encontradas fueron: hipercinesia (2 casos; 9%), depresión

Tabla II

Convulsiones y desarrollo intelectual

	Deficiencia mental	
Convulsiones	**NO**	**SI**
NO	**7**	**0**
SI	**4**	**11**

Tabla III

Tipo de convulsión inicial y desarrollo intelectual

	Coeficiente intelectual		
Tipo de convulsión	**>70**	**35-70**	**<35**
Espasmos Infantiles	-	4	2
Convulsión febril	1	1	-
Convulsión parcial	1	1	-
Convulsión generalizada	1	4	-

Tabla IV

Cociente intelectual

	Coeficiente intelectual	
Tipo de convulsión	**35-70**	**<35**
Parciales simples	2	-
Parciales complejas	2	-
Síndrome Lennox	-	2

(2 casos; 9%) y autismo (2 casos; 9%). En 18 casos (82%) la TAC cerebral mostró calcificaciones periventriculares, en 9 (40.9%) tuberosidades corticales y en 2 (9%) fue normal. Otras alteraciones encontradas en la neuroimagen incluían astrocitoma celular gigante (1 caso), calcificaciones cerebelosas (1 caso) que eran asintomáticas y atrofia córtico-subcortical en otro paciente. Los antecedentes familiares estuvieron presentes en 8 casos (36%). Otras manifestaciones encontradas fueron escoliosis, metatarso varo, pies planos y un caso de linfangiomiomatosis pulmonar a la edad de 22 años.

Discusión

Epidemiologia

Son pocos los estudios epidemiológicos realizados sobre la ET, encontrándose una prevalencia que oscila 1: 12000 y 1: 14500 en la población general (10,11). *Ahlsén y cols.* (6), sobre una población de 413.084 personas de menos de 20 años, determinaron una prevalencia máxima de 1 caso cada 6800 individuos entre 11 y 15 años, siendo de 1 cada 12900 en individuos de 0 a 20 años. La relación de hombre/mujer fue de 0.8:1, muy similar a la encontrada por nosotros, no existiendo diferencias según el nivel sociocultural.

Manifestaciones neurológicas

Indudablemente, las convulsiones y el retraso mental son los problemas neurológicos más comunes de los pacientes con ET, aunque a veces se encuentran ataxia, hemiplejia u otros déficits neurológicos focales (12). Las convulsiones aparecen en el 80-96% de los casos, manifestándose antes del año de vida en 68-78% de los pacientes (13,14). El tipo de convulsión inicial suelen ser espasmos infantiles (68%)(15), aunque hay autores que encuentran la misma proporción entre este tipo de epilepsia y convulsiones parciales (13), obteniéndose un buen control de las crisis hasta en un 55%; en nuestra casuística el porcentaje de pacientes que se presentaron con espasmos infantiles (27%) es menor que el recogido en la literatura. Hasta el 20% de los pacientes con espasmos infantiles quedan libres de convulsiones en un futuro.

Entre un 40% y 66% de los casos de ET experimentan alto grado de limitación intelectual (6,16), variando el nivel de inteligencia desde limítrofe (26%) hasta deficiencia mental profunda (45%)(17). No todos los individuos que tienen convulsiones desarrollan retraso mental, siendo la evolución de los espasmos infantiles a otro tipo de epilepsia uno de los signos de peor pronóstico intelectual (18,19). También se ha encontrado un marcado retraso mental que se presenta con convulsiones tónicas, mioclónicas y, curiosamente, convulsiones febriles (20). De nuestros casos los que peor desarrollo intelectual tuvieron fueron 2 pacientes que evolucionaron de espasmos infantiles a síndrome de Lennox; uno de los pacientes que se presentaron con convulsiones febriles tiene un nivel intelectual normal. Un tercer factor relacionado con el retraso mental es la precocidad en el inicio de las manifestaciones epilépticas, aunque esto es discutido por diversos autores (21). De importancia capital es el adecuado control de las convulsiones lo más precozmente posible, llegando incluso a la cirugía (22), con objeto de minimizar la incapacidad intelectual. Aunque clásicamente se había relacionado el número y localización de las tuberosidades corticales con el grado de retraso mental (23), actualmente parece haberse abandonado dicha hipótesis (13,14,24).

Asimismo, es alto el porcentaje de pacientes con ET y alteraciones conductuales. Según las series revisadas (6,25,26), se han descrito rasgos autistas en el 17-58% de los casos, correspondiendo el 0.4-3% de los autistas a pacientes con ET. Otros problemas encontrados son trastornos del sueño y síndrome de déficit de atención/hipercinesia (27). En nuestra serie se encontraron 2 casos de hipercinesia, 2 de depresión y 2 de autismo, uno de los cuales presentaba además retraso mental profundo.

Neuroimagen (14)

Los estudios de neuroimagen resultan positivos en el 92.5% de los casos de ET. La TAC resulta más útil que la Resonancia Magnética (RM) para detectar los nódulos periventriculares (Figura 1), ya que la mayoría suelen estar calcificados, produciéndose un aumento del tamaño de los mismos tras la administración de contraste en el 80%. Por el contrario, las tuberosidades corticales y las lesiones de la sustancia blanca son mejor detectadas en los estudios de RM que en la TAC. Todas estas lesiones corticales y subcorticales no se modifican en las imágenes postcontraste. Las lesiones cerebelosas se detectan en el 15-26% (28), siendo generalmente asintomáticas y aumentando con el tiempo. El crecimiento de los nódulos subependimarios puede dar lugar al llamado astrocitoma de células gigantes, que se detecta hasta en el 18.5% de los casos, sobre todo en los estudios postcontraste de TAC y RM.

En conclusión, la RM es el mejor método para evaluar las lesiones córtico-subcorticales y detectar la transformación tumoral de los nódulos subependimarios. En los casos en que haya alta sospecha clínica de ET y la RM haya resultado negativa, se debe realizar TAC cerebral para poner de manifiesto posibles nódulos calcificados de pequeño tamaño. Una vez se ha llegado al diagnóstico de ET, los estudios de imagen para seguimiento no están justificados; no obstante, debe realizarse una RM cerebral al terminar la edad pediátrica para determinar la posible evolución de las lesiones. Los pacientes con signos clínicos y/o radiológicos de astrocitoma deben ser controlados anualmente con RM. Por último, recordar que la neuroimagen no se correlaciona con el nivel intelectual en los pacientes con ET.

Manifestaciones cutáneas

Las lesiones cutáneas típicas de la ET incluyen manchas acrómicas, angiofibromas faciales, fibromas ungueales y piel achangrinada, siendo de especial interés para el diagnóstico las tres últimas. Las manchas hipomelanóticas se encuentran hasta en el 90% de los pacientes, estando generalmente presentes al nacimiento, sobre todo si se utiliza la lámpara de Wood (12). A menudo vienen precedidas por la aparición de un mechón de pelo hipopigmentado (29). No obstante, estas manchas pueden aparecer en niños sanos con una incidencia calculada de 4:1000. El número es variable, aunque generalmente son múltiples, de un tamaño medio de 1 a 3 cm. y una forma característicamente lanceolada ("hoja de fresno") o poligonales (30), pudiendo cambiar con el tiempo, llegando incluso a desaparecer. Al microscopio electrónico dichas máculas contienen un número normal de melanocitos, pero deficitarios en melanosomas y mostrando una alteración en la actividad tirosinasa. A veces, aparecen pequeñas lesiones

Fig. 1

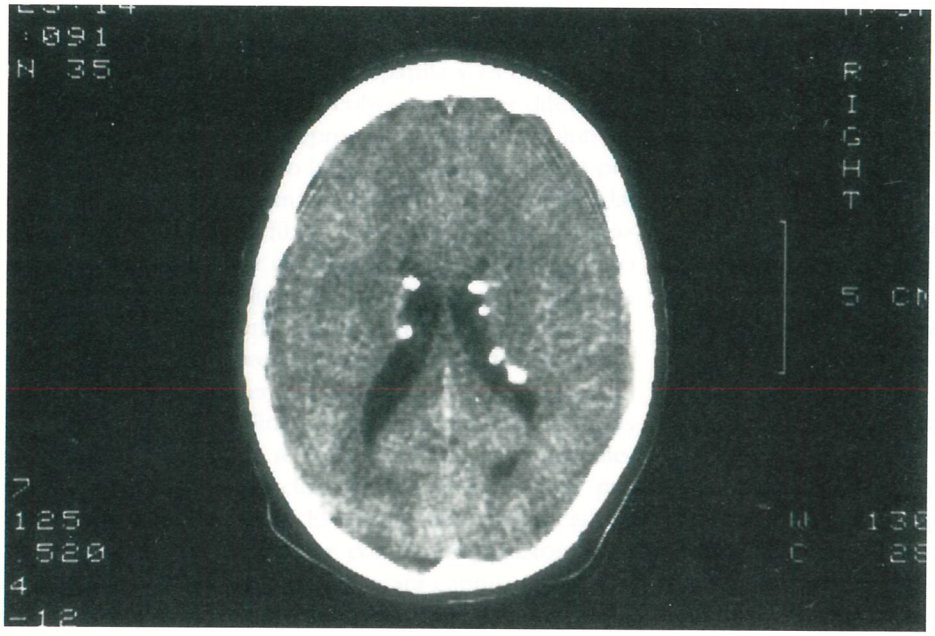

25. Smalley SL, Tanguay PE, Smith M, Gutierrez G. Autism and tuberous sclerosis. J Autism Den Disord 1992; 22: 339-355

26. Gillberg IC, Gillberg C, Ahlsen G. Autistic behaviour and attention deficit in tuberous sclerosis: a population-based study. Dev Med Child Neurol 1994; 36: 50-56

27. Hunt A, Stores G. Sleeo disorder and epilepsy in children with tuberous sclerosis: a questionnaire-based study. Dev Med Child Neurol 1994; 36: 108-115

28. Kwiatkowski DJ, Short P. Tuberous Sclerosis. Arch Dermatol 1994; 130: 348-354

29. Ruiz-Maldonado R. Neurocutaneous Syndromes. En: Pediatric Dermatology. Ruiz-Maldonado R, Parish LC, Beare JM (ed). Grune and Stratton. Philadelphia, 1989; pp: 330-332

30. Shamban A, Vitto J. Hereditary Diseases of Connective Tissue. En: Pediatric Dermatology. Ruiz-Maldonado R, Parish LC, Beare JM (ed). Grune and Stratton. Philadelphia, 1989; pp: 130-133

31. Dwedar MB. Esclerosis tuberosa de Pringle-Bourneville. Tesis de licenciatura. Universiad de Sevilla 1982.

32. Robertson DM. Ophtalmic manifestations of tuberous sclerosis. Ann N Y Acad Sci 1991; 615: 17-25

33. Ebert EM. Albert DM. The Phakomatoses. En: Priciples and Practice of Ophtalmology: Clinical Practice. Albert DM, Jakobiec FA (ed). W Saunders Company. Philadelphia, 1994; pp: 3309-3310

34. Hoyt C. Phakomatoses. En: Pediatric Ophtalmology. Taylor D (ed). Blackwell Scientific Publications, Inc. Cambridge, 1990; pp: 583-589

35. Monaghan HP, Krafchik BR, MacGregor DL. Tuberous sclerosis complex in children. Am J Dis Child 1981; 135: 912

36. Weinblatt ME, Kahn E, Kochen J. Renal cell carcinoma in patients with tuberous sclerosis. Pediatrics 1987; 80: 898

37. Steiner MS, Goldman SM, Fishman EK, Marshall FF. The natural history of renal angiomyolipoma. J Urol 1993; 150: 1782-1786

38. Webb DW, Thomas RD, Osborne JP. Cardiac rhabdomyomas and their association with tuberous sclerosis. Arch Dis Child 1993; 68: 367-370

39. Józwiak S, Kawalec W, Dluzewska J, Mirkowicz-Malek M, Michalowicz R. Cardiac tumors in tuberous sclerosis: their incidence and course. Eur J Pediatr 1994: 153: 155-157

40. Gomez MR. Phenotypes of the tuberous sclerosis complex with a revision of diagnostic criteria. Ann N Y Acad Sci 1991; 615: 1-7

41. Royo JI, Luque R, Mújika N, Barandiarán P. Manifestaciones pulmonares de la esclerosis tuberosa. Rev Clin Esp 1993; 193: 519-520

42. Mlynarczyk G. Enamel pitting: a common symptom of tuberous sclerosis. Oral Surg Oral Med Oral Pathol 1991; 71: 63-67

43. Osborne JP, Fryer A, Webb DW. Epidemiology of tuberous sclerosis. Ann N Y Acad Sci 1991; 615: 125-127

44. Webb DW, Osborne JP. New research in tuberous sclerosis. BMJ 1992; 304: 1647-1648

45. Carmona J, Pascual-Castroviejo I. Esclerosis tuberosa de Bourneville en dos hermanas gemelas. An Esp Pediatr 1983; 18: 238-242

46. Fryer AE, Chalmers A, Connor JM. Evidence that the gene for tuberous sclerosis is on chromosome 9. Lancet 1987; 1: 659

47. The European Chromosome 16 Tuberous Sclerosis Consortium. Identification and characterization of the tuberous sclerosis gene on chromosome 16. Cell 1992; 75: 1305-1315