

# Dos esculturas del Museo de Arte Sacro de Corella

JOSÉ MARÍA TORRES PÉREZ

En el Museo de Arte Sacro de Corella, de la Fundación Arrese, se exhiben dos esculturas de Jesucristo de gran realismo son: *Cristo atado a la columna* procedente de la parroquia del Rosario, que la Hermandad de Pasión saca en procesión todos los años el día de Viernes Santo, y el *Ecce Homo*. En la visita a las salas del Museo, llaman poderosamente la atención desde las esquinas en las que están situadas. A ello contribuyen las dimensiones de las esculturas, la anatomía y la representación de las heridas que produjeron en Jesucristo la flagelación y coronación de espinas, conseguidas con verismo (no realismo ni naturalismo), conforme pedía la clientela de la época, de forma que dieran la impresión de seres reales y moviesen a la compasión y piedad.

## ICONOGRAFÍA DE LA FLAGELACIÓN, CORONACIÓN Y ECCE HOMO

### Fuentes escritas

Los Evangelios, como es lógico, constituyen la primera fuente. Cada uno de los cuatro relatos evangélicos presenta particularidades propias de la Pasión de Jesucristo, que reunidas forman un conjunto rico y continuado. Todos son veraces, ya que coinciden en todo lo fundamental. Las diferencias están en el modo de referir hechos particulares.

La Pasión de Jesucristo empieza en el Huerto de Getsemaní con la oración y agonía, y termina con la sepultura. Saltándonos la escena de la Oración en Getsemaní y poniendo término en el *Ecce Homo*, comenzamos por Jesús ante Anás y Caifás: maltratado y atado fue conducido de uno al otro, y después de Pilato a Herodes, y de éste a Pilato. Refiere san Juan (18, 22)<sup>1</sup> que

<sup>1</sup> Para las citas de la Sagrada Escritura seguimos: *Sagrada Biblia. Nuevo Testamento* [traducida y anotada por profesores de la Facultad de Teología de la Universidad de Navarra], Pamplona, EUNSA, 1999, y *Sagrada Biblia. 4. Antiguo Testamento. Libros Proféticos* [traducción y notas por profesores de la Facultad de Teología de la Universidad de Navarra], Pamplona, EUNSA, 2002.

tras el interrogatorio de Caifás, uno de los presentes dio una bofetada a Jesús. Además, sanedritas, fariseos y escribas le abofetearon, escupieron, golpearon, maltrataron y ultrajaron (Mat. 26, 65; Mr. 14, 65; Lc. 22, 63). Estas son las primeras afrentas y heridas que sufre Jesús en su Pasión, sin tener en cuenta la hematomia que se produce durante la Oración en Getsemaní. En este palacio sacerdotal fue donde Jesucristo padeció con más intensidad los rigores del castigo corporal. Parece que los esbirros se ensañaron con más crueldad, especialmente deformando el rostro del Señor en opinión del Dr. Riquelme<sup>2</sup>.

Los sinópticos mencionan que Pilato, después de azotarle, lo entregó para que fuera crucificado, y que los soldados trenzando una corona de espinas, la pusieron sobre su cabeza, y colocaron una caña en su mano (Mt. 27, 27-31 y Mc. 15, 16-20). San Juan menciona además la escena del *Ecce Homo*:

“Pilato salió otra vez fuera y les dijo: mirad os lo voy a sacar para que sepáis que no encuentro en él culpa alguna. Entonces Jesús salió fuera llevando la corona de espinas y el manto de púrpura. Y Pilato les dijo: he aquí al hombre” (Jn. 19, 4-7).

Los Evangelios no explicitan cómo era la columna a la que fue atado Jesucristo, el número de verdugos que le azotaron, el número de latigazos padecidos. Pensamos que la sobriedad en la narración se debía al buen conocimiento que los primeros cristianos tenían del suceso. Padres de la Iglesia, santos, místicos y devotos describen como si ellos mismos hubiesen presenciado el martirio, otros detalles de interés, que van a ser definitorios a la hora de fijar la iconografía.

San Vicente de Lerins<sup>3</sup> dice que “fue crucificado (...) así como en la profecía se anuncian sus manos y sus pies taladrados”. También que “pusieron sobre su cabeza una corona de espinas, que era en forma de casco, de suerte que todos lados tocara y cubriera la cabeza”, y afirma que la corona causó setenta heridas.

San Buenaventura expone a la consideración de los cristianos:

“Despojan a nuestro Señor y átanlo a una columna, y le azotan muy cruelmente (...). Recibe en aquella carne sin mancilla y muy hermosa, flor de toda carne y de toda naturaleza humana muy duros azotes y muy dolorosos de manos de aquellos muy sucios y viles. Corre de todas partes del cuerpo su sangre real. Crece y corre una sobre otra y los cardenales hácense uno sobre otro espesos. Llaga sobre llaga hasta que cansados ya los que le atormentaban y los que miraban, fue mandado soltarlo.

Desatado ya pues nuestro Señor de la columna, tráenlo así desnudo y así azotado por la casa, pesquisando sobre por sus vestiduras que habían derramado por casa los que lo desnudaron (...). Queriéndose el vestir, contiene los malvados, diciendo a Pilatos: ‘Señor este se hace rey; vistámosle y coronémosle como a rey’. Entonces tomaron un manto de carmesí viejo y torpe y vistiéronselo, y coronáronlo de espinas... Miralo ahora con amargura de corazón, su cabeza llena de espinas y muy gravemente, y mu-

<sup>2</sup> RIQUELME SALAR, José, *Examen médico de la vida y pasión de Jesucristo*, Madrid, Tipografía Pablo López, 1953, p. 89.

<sup>3</sup> VICENTE DE LÉRINS, Santo, s. V. *Commonitorium*, xv, 4-8. Y *Sermo in parasceve*. Cit por BARBET, Pierre, *Las llagas de Jesús y el Santo Sudario: comprobaciones científicas*, Oviedo, Bibliotheca Sindoniana, 1953, p. 17.

chas veces es herida. E cómo abajado el cuello recibe golpes de gran dolor con mucha paciencia. Horadábanle su cabeza sacratísima aquellas recias y crueles espinas y todo lo vaciaban de sangre...”<sup>4</sup>.

La Virgen María revela a Santa Brígida:

“Llegado el tiempo de la Pasión de mi Hijo, sus enemigos lo prendieron, dándole golpes en el cuello y mejillas, y escupiéndole se mofaron de él. Hiciéronle desnudar de sus vestiduras, y además, que pusiera sus manos en una columna, atándoselas sin misericordia, y hallándose de esta suerte, desnudo por completo, padeció aquella vergüenza de su desnudez. Huyeron sus amigos, y sus enemigos lo cercaron, y comenzaron a azotar su purísimo y santísimo cuerpo. Al primer azote, yo, que en espíritu estaba la más cerca, caí en tierra como muerta, y tornando en mí, vi su cuerpo azotado y llagado hasta las costillas que se veían por sus heridas, y lo que todavía era más cruel, cuando se levantaban hacia atrás las cuerdas, llevaban tras sí los pedazos de su carne, y se la dejaban surcada y como si estuviera arada. Cuando estaba de esta suerte mi Hijo todo bañado en sangre y despedazado, sin haber en todo cuerpo cosa sana, ni donde se pudiera dar un azote, un hombre riñó a los verdugos con enojo, diciéndoles: ‘¿Por ventura queréis matar a este hombre antes de que lo juzguen?’ Y al punto le cortó las ligaduras que le sujetaban. Una vez libre las manos, mi Hijo se vistió como pudo y vi el lugar donde estaban sus pies, todo lleno de sangre, y por la que dejaban las huellas de mi Hijo, sabía yo de sus pasos, porque al andar, dejaba la tierra empapada de ella.

Pusiéronle la corona de espinas en su reverenda cabeza, y apretáronse la de tal suerte que con la sangre que salía, se llenaron sus ojos, se obstruyeron sus oídos, y toda su barba quedó afectada con la misma sangre que corría”<sup>5</sup>.

Juan Tauler aconseja meditar la vida y pasión de Cristo, y propone considerar:

“cómo el mismo fidelísimo Señor y Dios suyo acabó la misma vida con muerte turpísima y dolorosísima y muy cruel, tanto que apenas quedó en sus venas una pequeña gota de sangre, y cómo su muy tierno cuerpo fue tan llagado y rasgado de tantas partes que apenas se hallaría en el parte sana cuanta podría ocupar una punta de una aguja”<sup>6</sup>.

El padre La Palma refiere que:

“ataron al Señor así desnudo como estaba a una columna de piedra (...). Fue azotado por los verdugos que descargaron su frenesí y furia maldita en las sacratísimas carnes (...). El número de azotes que recibió este Señor ¿quién los contará, pues algunos dicen que pasaron de cinco mil

<sup>4</sup> BUENAVENTURA, Santo, ca. 1217-1274. *Comie[n]ca el tractado del Seraphico doctor sant Buena Ventura en la contemplacio[n] de la vida de nro señor Jesu Christo: agora nueuame[n]te corregido y eme[n]dado*. Fue impreso en Medina del Campo, por Pedro de Castro impresor de libros, a costa de Juan de Espinosa mercader de libros..., 1542, s/f., hh. 72-73.

<sup>5</sup> BRÍGIDA DE SUECIA, Santa, 1302-1373, *Celestiales revelaciones de Santa Brígida Princesa de Suecia: aprobadas por varios Sumos Pontífices; y traducidas de las más acreditadas ediciones latinas por un religioso doctor y maestro en Sagrada Teología*, Madrid, Apostolado de la Prensa, 1901 (Tipografía del Sagrado Corazón), pp. 40-51.

<sup>6</sup> TAULER, Johann (O.P.), 1300?-1361, *Obras*; edición, traducción y notas por Teodoro H. Martín, Salamanca, Universidad Pontificia, 1984, p. 415.

(...). La corona, tejida de agudos juncos, u de cambroneras, y espinas tan sólidas y agudas ..., la cual estaba hecha o en forma de guirnalda, como la pintan de ordinario, o como muchos piensan, en forma de casco o capacete que cubría toda la cabeza (...), y se la asentaron sobre la cabeza, clavándosela a ella y con mucha fuerza y no menor crueldad”<sup>7</sup>.

### Una fuente excepcional

La Sábana Santa, la más preciada reliquia de la Pasión, en la que permaneció envuelto el cuerpo muerto de Jesucristo durante el tiempo que estuvo en el sepulcro (36 a 42 horas), proporciona con toda nitidez las heridas que recibió en todo su cuerpo. Con su impronta arroja luces sobre datos anatomopatológicos de Jesucristo. En relación con el tema en estudio nos atenderemos a las heridas producidas hasta el momento de comenzar a recorrer con la cruz el camino del Calvario.

La primera gran herida contusa que recibe el rostro de Jesucristo, en presencia de Caifás, fue propinada con casi toda seguridad por un palo. La palabra *rapisma* del texto griego significa golpe de bastón<sup>8</sup>, que la Vulgata traduce por bofetada. La Sábana Santa muestra las señales de la afrenta: la ceja, el párpado y la mejilla del lado derecho hinchados y con hematoma, la nariz desviada hacia la izquierda por probable fractura del cartílago. También el labio inferior y la parte izquierda del mentón aparecen notablemente hinchados<sup>9</sup>. El Dr. Judica Cordiglia estudia la facies equimótica, el labio y el párpado derecho<sup>10</sup>.

Para la flagelación seguimos a Barbet, Hynek y a Judica<sup>11</sup>. El instrumento de este suplicio fue el *flagrum* romano, cuyas correas llevan a alguna distancia de su extremos dos bolas de plomo o un huesecillo. Sus huellas se encuentran con profusión en la Sábana Santa, repartidas por todo el cuerpo, desde los hombros hasta los tobillos. Con mayor profusión en la parte posterior. Las llagas de unos tres centímetros van siempre apareadas, presentan forma de pequeñas pesas de gimnasia. También hay otras heridas contusas lineales y paralelas dejadas por el flagelo de dos o tres correas. Son oblicuas en la parte alta del tórax, horizontales en los riñones y oblicuas en los miembros inferiores. Los extremos de las correas se arrollan al cuerpo dejando heridas de la misma profundidad en el tórax, zonas hepática y esplénica, la región pelviana y en las piernas. Ésto prueba que Jesucristo fue duramente flagelado, desnudo y sujeto con el rostro hacia la columna, probablemente de baja altura, con las manos amarradas hacia delante.

Las heridas abiertas por las espinas de la corona colocada con violencia, por la soldadesca romana, dejaron su impronta en la Sábana Santa, con mayor nitidez en la parte frontal. Desde la parte alta del cráneo fluyen regueros de sangre que caen sobre las sienes; otras cuajaron en los bucles del cabello

<sup>7</sup> PALMA, Luis de la (S. I.), 1560-1641, *Historia de la Sagrada Passion: sacada de los Quatro Evangelios*, Barcelona, en la Imprenta de Juan Pablo Marti, 1704, pp. 225-226, 234.

<sup>8</sup> Cfr. SOLÉ, Manuel, *La Sábana Santa de Turín: su autenticidad y trascendencia*, 2ª ed. corr. y rev., Bilbao, Mensajero, 1986, p. 307.

<sup>9</sup> HYNEK, Rudolf, W., *Lo que revela el Santo Sudario a un convertido: cuestiones médicas y reflexiones piadosas*, Gerona, [s.n.], 1951, pp. 33-34, y 91; y BARBET, Pierre, Op. cit., pp. 14-15.

<sup>10</sup> JUDICA CORDIGLIA, Giovanni, *La sindone*, Padova, Lice, 1961, pp.104-106.

que enmarcan su rostro. De la parte alta de la frente se deslizan otros regueros que bajan hacia la cara, desviadas por las cejas. Hay una huella particularmente llamativa en la frente que descendió sinuosamente por sus arrugas y se coaguló. En la parte posterior de la cabeza hay largos y tortuosos regueros de sangre, que partiendo de las heridas producidas por cada espina, y goteando lentamente a través del cabello, llegan engrosados a la superficie exterior<sup>12</sup>. La corona en opinión de los estudiosos de la Sábana Santa tenía forma de “capacete”<sup>13</sup>, “casquete semioval” y “casco de espinas”<sup>14</sup>.

El Dr. Barbet manifiesta que “las llagas de la flagelación visibles en la Sábana Santa, son de una abundancia, un realismo y una conformidad con los datos arqueológicos, que contrastan extrañamente con las pobres imágenes de todas las épocas”. Y “los regueros de sangre causados por la corona de espinas y los grumos que se han formado son de un verismo inimaginable”<sup>15</sup>.

En opinión del profesor Hermosilla<sup>16</sup>, las espinas de la corona, introducida con brusquedad en el cuero cabelludo, frente y orejas provocan una intensa hemorragia. El profesor Riquelme añade más: “Es harto conocido que entre el cuero cabelludo y piel de la frente y los huesos de la bóveda craneana solo existe una fina capa de tejidos blandos; y esto explica que en los procesos inflamatorios (...) el dolor adquiere formas paroxísticas...”<sup>17</sup>.

Las heridas y la sangre cubrían el cuerpo de Jesucristo de tal manera que, como profetizó Isaías, “desde la planta del pie hasta la cabeza, no hay en él nada sano: heridas, contusiones y llagas supurantes...” (Is. I, 6).

Para el Dr. Riquelme “todo el cuerpo del Salvador, desde el cuello hasta las extremidades, estaría plagado de heridas, hasta el extremo de que no debía quedar un punto en que la integridad de los tejidos se respetase (...). Los músculos quedaban lacerados y las costillas parecían descubiertas de la piel...”<sup>18</sup>. Ambos suplicios –flagelación y coronación– fueron suficientes para acabar con la vida de un hombre<sup>19</sup>.

## Fuentes gráficas

### *Jesucristo atado a la columna*

La columna alta es el soporte preferido en representaciones medievales, de las que no parece oportuno recordar ejemplos tan distantes de la escultura de Corella. En el Renacimiento abundan ejemplares de columna alta, que muestran a Jesucristo con las manos amarradas atrás y por tanto de espaldas al soporte. Al final del Renacimiento encontramos ejemplos que presentan a Jesús

<sup>11</sup> BARBET, Pierre. Op. cit., pp. 15-16; HYNEK, Rudolf, W. Op. cit., pp. 35-36; y JUDICA CORDIGLIA, Giovanni, Op. cit., pp. 106-112.

<sup>12</sup> Cfr. BARBET, Pierre, Op. cit. pp. 19-20.; HYNEK, Rudolf W. Op. cit., p. 30-31; y JUDICA CORDIGLIA, Giovanni, Op. cit., p. 115.

<sup>13</sup> HYNEK, Rudolf W., Op. cit., p. 31.

<sup>14</sup> BARBET, Pierre, Op. cit., pp. 18-19.

<sup>15</sup> *Ibidem.* p. 108.

<sup>16</sup> HERMOSILLA MOLINA, Antonio, *La pasión de Cristo vista por un médico: estudio médico-histórico-artístico de la pasión de Cristo según la imaginaria procesional de la Semana Santa sevillana*. 2ª ed. Sevilla, Guadalquivir Ediciones, 1997, p. 65.

<sup>17</sup> RIQUELME SALAR, José, Op. cit., pp. 95-96.

<sup>18</sup> *Ibidem.* Op. cit., pp. 91-92.

<sup>19</sup> *Ibidem.* Op. cit., p. 87.

en pie en contraposto manierista, abrazado a la columna, como en la escultura de *Jesucristo atado a la columna* del Museo de Arte Sacro de Corella.

En el Barroco predomina la columna baja, buscando un mayor efectismo compositivo.

La devoción a Jesucristo flagelado se remonta, como hemos dicho, a la Edad Media, prendiendo en la cristiandad y perpetuándose a lo largo de los siglos. Contribuyeron a esa expansión de la devoción, además de los libros de espiritualidad, la difusión de estampas de grabadores italianos, alemanes y flamencos.

Entre las estampas italianas de diversos pintores, escultores y grabadores mencionamos a Cherubino Alberti (1553-1615), Agostino Carracci (a.1557-d.1602), Ludovico Ciamberlano (1586-1641), Giovanni Battista Fontana (1524-1587), Adamo Ghisi (1475-1564), Andrea Mantegna (1431?-1506) y Martino Rota (c.1520-d.1583). Todas las versiones de los artistas citados muestran a Jesucristo de espalda, atado a la columna del pórtico donde Jesucristo recibió la flagelación. La figura de Jesucristo aparece de frente con distintas inclinaciones del torso y cabeza, rara vez aparece de costado. La composición del grupo, el número de sayones y la arquitectura ambiental varía como es lógico de unos autores a otros<sup>20</sup>.

De entre los grabadores flamencos y alemanes mencionamos a Albrecht Altdorfer (1480-1538), Gerard de Jode (1521-1591), Aegidius Sadeler (1550-1609) y Rafael Sadeler I (1561-1632)<sup>21</sup> que representan también la escena con columna alta y a Jesucristo amarrado de espaldas a ella.

Menos usual es la iconografía en la que se muestra a Jesucristo abrazado a la columna, entre otros así lo representan: Alberto Durero (1471-1528), Lucas van Leyden (a.1494-d.1533) y Marco Antonio Raimondi (c.1480-c.1527)<sup>22</sup>.

### *Ecce Homo*

La iconografía del *Ecce Homo*, es decir, la presentación que Pilato hace de Jesucristo flagelado y coronado de espinas a la muchedumbre que reclama la crucifixión, es otra devoción que se difunde por España a partir del siglo XV. Por lo general, desde el Renacimiento y en el Barroco, se le representa de medio cuerpo al gusto italiano, con los brazos dispuestos en aspa sobre el pecho o en arco sobre el abdomen, mostrando en la mano derecha la caña que le pusieron por cetro. Muestra las llagas de la flagelación y de la coronación. Cubre la espalda con una clámide de color púrpura, conforme a las fuentes es-

<sup>20</sup> Vid. BARTSCH, Adam von, *The illustrated Bartsch*, New York, Abaris, 1978-: Alberti v. 34 (17,1) p. 136; Carracci v. 39 (18,1) pp. 55-56; Ciamberlano v. 44 (20,1) p. 68; Fontana v. 32 (16,1) p. 328; Ghisi v. 31 (15,4) pp. 153-155; Mantegna v. 25 (Comentario), p. 328; Rota v. 33 (16,2) p.15.

<sup>21</sup> HOLLSTEIN, F. W. H., *Dutch and Flemish etchings, engravings, and woodcuts, ca. 1450-1700*, Amsterdam, M. Hertzberger, 1949-; Altdorfer v. I, p. 239; Sadeler, Aegidius v. XXII, p. 13; Sadeler, Rafael I v. XXII, p. 187 y GONZÁLEZ DE ZÁRATE, Jesús María, *Real Colección de Estampas de San Lorenzo de El Escorial*, Vitoria-Gasteiz, Instituto Municipal de Estudios Iconográficos Ephialte, 1992-1996, Jode, Gerard de. v. VI, p. 194.

<sup>22</sup> HOLLSTEIN, F. W. H., *German engravings, etchings, and woodcuts, ca. 1400-1700*, Amsterdam, M. Hertzberger, 1954-2002, Durero v. VII, p. 10; HOLLSTEIN, F. W. H., *The new Hollstein Dutch & Flemish etchings, engravings and woodcuts, 1450-1700*: Lucas van Leyden v. IV, p. 74; BARTSCH, Adam von, Op. cit., v. 27 (14,2), p. 287.



critas. Pocas son las variantes iconográficas dignas de ser destacadas. También son muchos los grabadores que representaron la escena del *Ecce Homo*. Iconográficamente se ciñen a la fuente de la Sagrada Escritura; las variantes hay que verlas en la composición y en el tamaño de la figura de Cristo. De Martin Schongauer (1450-1491), Agostino Carracci (a.1557-d.1602) y Vespasiano Strada (1582-1632) conocemos estampas en las que la imagen de Jesucristo está cortada al alcanzar aproximadamente las tres cuartas partes de su estatura. Aparecen rodeadas de abundantes figuras y sobre fondo arquitectónico<sup>23</sup>.

## ESCULTURA DE JESUCRISTO ATADO A LA COLUMNA

Jesucristo aparece atado a una columna de fuste alto –sin acompañantes, extrapolado de la escena de la flagelación– que permite al escultor hacer una esbelta composición y dar un atrevido contraposto a la imagen de Jesucristo (Lám. 1).

La cabeza está girada hacia el lado izquierdo y ligeramente caída hacia adelante en gesto sumiso. Los músculos del lado derecho del cuello están tensos, con extensión del músculo esternocleidomastoideo. Las fosas supraclaviculares muy marcadas. El cabello cae en un mechón paralelo a la columna por el lado derecho. Sobre el hombro izquierdo se bifurca: uno cae sobre la clavícula, el otro sobre la zona escapular.

Lleva corona sobrepuesta, trenzada y con punzantes espinas de hierro, colocada tiempo después de haber sido tallada la imagen, pues es una incongruencia histórica e iconográfica en la que no incurrió el escultor, pero que debió ser reclamada por la piedad de los feligreses de la parroquia del Rosario.


De la lectura de las fuentes se deduce que Jesucristo en la columna no llevaba corona, se la pusieron después de ese suplicio, antes de ser mostrado al pueblo. Por eso el escultor no representó las lesiones producidas por las espinas: ni heridas punzantes, ni desgarrones de piel, ni hematomas. En el rostro tampoco vemos la impronta de la bofetada ante el pontífice.

La mirada caída refleja comprensión, dolor y sumisión. Los párpados parecen edematosos.

Jesús adelanta la pierna izquierda y retrasa flexionada la derecha. La tensión muscular está bien conseguida. El pie derecho levanta el talón provocando un apoyo sobre los dedos.

El torso se gira hacia el lado derecho, apoyando el pectoral de ese lado en la columna. Los brazos van atados al fuste por la parte inferior del antebrazo. El izquierdo, extendido y en pronación, cruza en diagonal el pecho, lo que lleva a mostrar artificialmente pero con elegancia la palma de la mano. El derecho, por detrás de la columna, cae ligeramente flexionado y apoya la palma sobre el fuste por debajo de la otra. Las manos están bien realizadas y compuestas con buena estética. La disposición de los dedos es sumamente elegante dentro de la artificiosa pose de las manos. Los brazos y las piernas muestran regueros de sangre que fluyen en hilos delgados, tratados con elegancia. Así en el brazo izquierdo en pronación discurre por la cara interna y termina en la palma de la mano vuelta.

<sup>23</sup> BARTSCH, Adam von, Op. cit., Schongauer v. 8 ( v. 6,1) p. 225; Carracci v. 39,1, p. 69; Strada v. 38 (17,5) pp. 339-340.



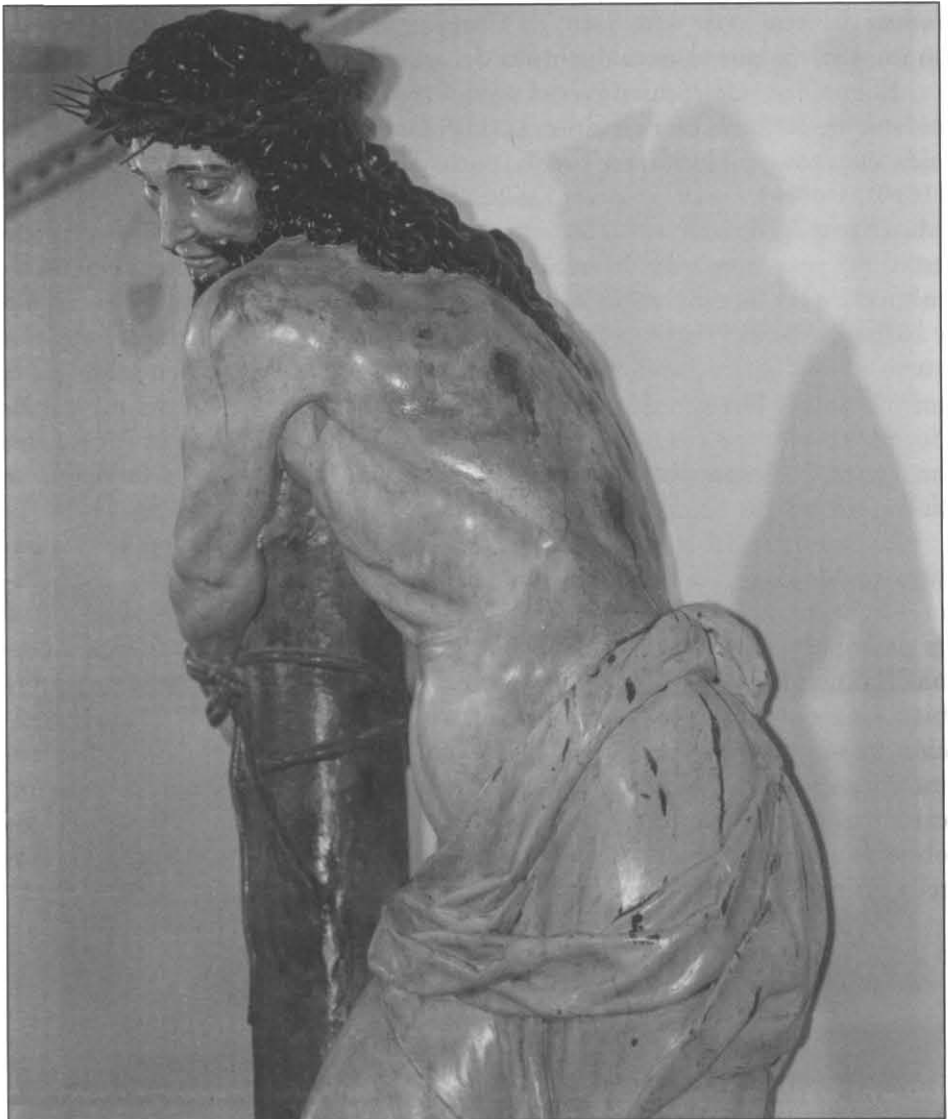Lám. 1. Cristo atado a la columna. Museo de Arte Sacro de Corella




El torso muestra una buena y bien proporcionada anatomía de talla, acentuada por la torsión del cuerpo. Bien a la vista queda la contractura de los músculos abdominales y del serrato mayor. Cabe también destacar la perfección de la anatomía de los brazos, piernas y dorso de toda la imagen con destacados músculos y tendones.

El paño de pureza desciende desde la cadera izquierda hacia el lado derecho, dejando a la vista el abdomen. El paño lleva un pliegue horizontal en forma de banda al centro y se anuda a la derecha. Presenta gotas y regueros de sangre.

La imagen muestra notables traumatismos (Lám. 2). Es especialmente cruenta en la espalda donde se aprecian las lesiones de la flagelación: equimosis, heridas contusas redondeadas, dislaceración de la piel y del tejido celular subcutáneo, sangre coagulada y pequeños regueros de sangre. Pero no se aprecian las heridas longitudinales y paralelas correspondientes a la huella del flagelo: el escultor ha representado unas heridas contusas y piadosas, tal vez producidas –en su imaginación– por varas y vergas.



Lám. 2. Cristo atado a la columna: lesiones producidas por la flagelación.



Lám. 3. Cristo atado a la columna de Gregorio Fernández




Lám. 4. Cristo de la Siembra de Juan de Biniés en la Parroquia de Murchante



Lám. 5. Grabado de Alberto Durero.

ESCULTURA DEL *ECCE HOMO*

Esta escultura es propiamente un busto cortado horizontalmente, por la parte inferior del tórax a la manera italiana (Lám. 6). Carece por tanto de antebrazos cruzados en aspa sobre el pecho, amarrados, y de la caña que le pusieron por cetro, que acostumbramos a ver en este tipo de representaciones. Carece también de la clámide que los soldados le pusieron para esta ocasión, por lo que muestra las graves heridas sufridas durante la flagelación, que provocan la devoción y aflicción de los fieles, cuando se exhibe exenta, y puede admirarse desde todos los puntos de vista.



Lám. 6. Ecce Homo. Museo de Arte Sacro de Corella

Ofrece una rígida y simétrica posición frontal de la cabeza y del torso, también vista de costado. El hombro izquierdo aparece levemente caído y contusionado, con gran hematoma que se extiende por el brazo.

La bóveda craneal está aplanada. El rostro muestra las cejas rectilíneas, los ojos entreabiertos con mirada fija, serena y pensativa, conocedora de lo que está ocurriendo. La nariz es larga y rabínica. La boca cerrada en absoluto silencio, con labios rígidos, muy marcados. Los mechones serpeantes caen sobre los hombros casi a plomada, orlando la cabeza de rostro alargado y severo. La corona de espinas, trenzada y cosida como se aprecia en la zona parietal, adquiere gran desarrollo en la nuca y proporciona notables lesiones. Tiene la frente y sienes totalmente ensangrentadas, pero la sangre de la hemorragia parece detenida por la coagulación antes de llegar a las cejas. En la región frontal, hacia el lado derecho, hay dos espinas clavadas, una tronchada, las dos separadas de la rama que falta en un pequeño tramo de la corona.

Tan solo cinco hilos de sangre descienden de toda esta zona hemorrágica. En el lado derecho hay cuatro, uno que atraviesa la sien y discurre por el pómullo hasta encontrar la barba; otro tras bordear la ceja y extremo de la órbita ocular discurre casi paralelo al anterior; el tercero atraviesa la ceja por el medio; y el cuarto recorre la frente, bordea la ceja por su extremo interior y desciende hasta el surco lacrimal. En el lado izquierdo, un hilo discurre por el ala de la nariz. Al borde de la cavidad ocular hay un reguero más pequeño pero de mayor grosor que parte de la herida incisa punzante de la espina que atravesó el párpado, hoy perdida.

En la región malar izquierda hay una ligera equimosis, que se corresponde con el golpe de la bofetada, que ya sabemos recibió en el lado derecho. De la nariz mana sangre que se coagula en el bigote y en la barba.


De la región occipital la sangre empapa el cabello y aflora por los bordes sobre la espalda. Las lesiones dorsales son cruentas (Lám. 7), se aprecian heridas lineales, rodeadas de una amplia zona contusa con la piel escoriada, que abrieron las correas del flagelo. Tres son especialmente graves, dos a la izquierda y una a la derecha. La primera de la izquierda es casi vertical, sobre el deltoides. La segunda sigue la inclinación de la costilla al borde inferior del omóplato. La tercera a la derecha va en la zona infraespinosa de la escápula. Éstas heridas abiertas, de bordes algo irregulares, muestran el tejido celular subcutáneo y amplios regueros de sangre, casi paralelos pero de distintos grosores, que descienden por la gravedad. Otros se acumulan en el canal formado por los músculos espinales.

El busto descansa sobre peana adornada con piedras y gallones tan repetidos en la decoración del siglo XVII.

Nada se conoce de su procedencia ni de su autor, por tanto continúa anónima. En la cartela del Museo de Arte Sacro de Corella se atribuye erróneamente al escultor Pedro González de San Pedro, discípulo de Juan de Anchieta. Faltan en la escultura de Corella las notas tan marcadamente romanistas que caracterizan al escultor navarro. Arrese<sup>25</sup> de forma genérica manifiesta que está hermanada con los talleres riojanos de Nájera, Santo Domingo de la Calzada y Calahorra.

<sup>25</sup> ARRESE Y MAGRA, José Luis de, *Arte religioso en un pueblo de España*, Madrid, CSIC, 1963, p. 372.





Lám 7. Ecce Homo: lesiones producidas por la flagelación

## CONCLUSIÓN

La estética cristiana obedece a principios diferentes de los que rigen para la estética naturalista. Los artistas contratados por personas piadosas tienen que supeditarse a los requerimientos de los comitentes y sintonizar con la devoción de su época. Las imágenes han de mover a la devoción por lo que se precisa un conocimiento de las fuentes y de la anatomía de superficie por parte de los escultores y una buena interpretación técnica de las lesiones, a fin de excitar los sentimientos de los fieles hacia la piedad.

La imagen sagrada debe someterse también a los dictados de los tratadistas, siempre respetuosos con el modo de representar a las tres divinas personas.

Elocuente en este sentido es el padre Sigüenza<sup>26</sup>, cuando dice de los santos de El Escorial “y verdaderamente son imágenes de devoción, donde se puede y aun da gana de rezar”.

Los escultores y encarnadores de las esculturas del Museo de Arte Sacro de Corella conocen las fuentes, pero las llagas y coágulos sanguíneos, obedecen más a su imaginación que a la realidad histórica y médica. Son de gran efectismo y consiguen excitar la compasión y mover a la piedad, incluso en las salas de un Museo.

## RESUMEN

En el Museo de Arte Sacro de Corella, de la Fundación Arrese, se exhiben dos esculturas de gran realismo: Cristo atado a la columna de Juan de Biniés y Ecce Homo todavía anónimo. Se hace un estudio de las fuentes escritas, de la Sábana Santa y de estampas grabadas, para tratar de esclarecer la veracidad de las heridas y su posible dependencia de modelos plásticos. Después se describen las esculturas, la anatomía y la representación de las heridas que produjeron en Jesucristo la flagelación y coronación de espinas. Los escultores y encarnadores de estas esculturas conocen las fuentes, pero las llagas y coágulos sanguíneos, obedecen más a su imaginación que a la realidad médica, son de gran efectismo y consiguen excitar la compasión y mover a la piedad.

## SUMMARY

At the Arrese Foundation's Museum of Sacred Art in Corella, two sculptures of great dramatism are exhibited: a Christ tied to the column, by Juan de Biniés, and an Ecce Homo, still anonymous.

A comparison has been made of the sculptures with the written descriptions of the Turin Shroud and with a number of contemporary engravings, to try to evaluate the truthfulness of the wounds and the eventual source of inspiration of the sculptors on other plastic representations of their time. A description is also made of both sculptures, specially of their anatomic particulars and of the way Christ's wounds due to the flagellation and the crowning of thorns are shown.

Although the sculptors and painters were well acquainted with previous models, undoubtedly the representation of wounds, bruises and bloodstains owe more to their imagination than to reality. Despite that, both sculptures are able to rise compassionate feelings and to move to true piety.

<sup>26</sup> José de Sigüenza (Jer.), 1544-1606, *Historia de la Orden de San Jerónimo*, Salamanca, Junta de Castilla y León, Consejería de Educación y Cultura, 2000, p. 586.