REV MED UNIV NAVARRA/VOL 53, Nº 3, 2009, 15-16

Tratamiento conservador de la fertilidad en una paciente con diagnóstico de endometriosis pélvica profunda

M. García Manero
Departamento de Ginecología y Obstetricia. Clínica Universidad de Navarra

Correspondencia:
Manuel García Manero
Departamento de Ginecología y Obstetricia
Clínica Universidad de Navarra
31008 Navarra
(mgmanero@unav.es)

Caso 1

EA es una paciente de 34 años con una amplia historia de endometriosis. Es una paciente de complexión asténica, y su único antecedente relevante es una apendicectomía a los 9 años.

Desde la menarquia a los 11 años comienza a sentir dismenorrea. En varias ocasiones durante la adolescencia precisa de ingreso hospitalario para analgesia endovenosa. Alrededor de los 20 años, comienza a notar además de intenso dolor, sangre en las heces coincidiendo con la regla. El diagnóstico llega tres años más tarde: un nódulo endometriósico en la pared del sigma. Se le realiza una resección intestinal, a 10 cm por encima del margen anal, con anastomosis termino-terminal. Pero tras la intervención, el dolor persiste, incluso en ausencia de menstruación.

Cumplidos los 30 se evidencia afectación endometriósica del tabique rectovaginal. Muchos ginecólogos le proponen como solución definitiva a sus síntomas una histerectomía con doble anexectomía, y aunque sabe que este tratamiento sería –en principio- definitivo, EA no quiere cerrarse las puertas a una futura maternidad. Al final consigue encontrar quien la opere conservando el útero y los ovarios. Para ello se desplaza 700 km, y se la opera por tercera vez: se liberan adherencias múltiples que podían contribuir a su cuadro de dolor, se reseca el tabique rectovaginal, y se realiza exéresis de recto a 5 cm de margen anal, con anastomosis colónica termino-terminal. Al alta, EA se encuentra bien, y confía en que con esta tercera cirugía, radical, esté curada.

Sin embargo, enseguida comienza con un cuadro de fiebre y deposiciones abundantes. Reingresa y se instaura tratamiento antibiótico, con lo que mejora y es dada de alta al tercer día.

Los síntomas se repiten dos semanas después, y es ingresada de nuevo durante 8 días esta vez. Y dos semanas después del alta se repite el cuadro por tercera vez. Va perdiendo peso, fuerza, y ánimo. Ingresa con fiebre, y deposiciones muy numerosas, y es diagnosticada de infección por Clostridium Difficile. Se instaura tratamiento antibiótico, se realiza laparoscopia diagnóstica y salpinguectomía izquierda por estar la trompa muy inflamada. El disgusto pasó al comprobar que la menstruación que siguió fue, por primera vez, indolora.

En los dos meses que duró este periplo, había perdido 10 kg.

Parecía que todo empezaba a mejorar, cuando unos días después el cuadro de diarrea y fiebre reaparece. Acude a nuestro centro refiriendo 15 deposiciones no diarreicas, fiebre de 38,5ºC, dolor abdominal, mucho malestar general. En la ecografía que se realiza se evidencia una colección subhepática de 6 cm compatible con absceso o hematoma. La ingresamos para tratamiento antibiótico. Se añaden vómitos, mareo, sensación de disnea, taquicardia; está caquéctica y muy decaída. El TAC confirma las sospechas: ha desarrollado una colitis pseudomembranosa por Clostridium Difficile.

Los departamentos de Digestivo, Enfermedades Infecciosas y Farmacia consiguen remontar a la paciente con mucho esfuerzo. Precisa nutrición parenteral, antibioterapia intensiva endovenosa, aislamiento de contacto. Mejora enseguida, ceden las molestias abdominales, la fiebre, y en unos días se reinstaura la tolerancia por vía oral. La infección tarda un poco más en remitir. Poco a poco recupera el ánimo. Es dada de alta casi tras un mes de ingreso.

Desde entonces han pasado 20 meses. Realizamos un seguimiento trimestral con ecografía ginecológica y resonancia magnética cada 6 meses. Tiene un ritmo de 5-10 deposiciones diarias, y dolor casi continuo, todos los días del ciclo, que se exacerba con la menstruación. Se ha reproducido un endometrioma en ovario izquierdo que ya mide más de 7 cm, se aprecia adenomiosis en pared lateral izquierda de útero, y se comienza a formar otra colección sugestiva de endometriosis en la región que fue el tabique rectovaginal. El dolor persiste.

Ha intentado quedarse embarazada, ha recurrido a técnicas de reproducción asistida sin éxito, pero no pierde la esperanza en tener un hijo algún día.

¿Reintervenimos a la paciente por quinta vez? ¿Resecamos una zona de anastomosis que está tan sólo a 5 cm del margen anal, con el riesgo de incontinencia fecal que implica? Cualquier cirujano intentaría encontrar una alternativa pero, ¿la hay?

Pedimos a E que nos relatara en una carta sus síntomas. Reproducimos alguna parte de ella.

"Unos dos días antes de bajarme la regla empieza a dolerme la cabeza." "El segundo día, empiezo a tener náuseas, mareos y dolor fuerte en la zona de los ovarios." "El tercer día los dolores aumentan y aparece un dolor en el recto, dentro, también en la vagina. No tengo apetito, y siento que mis intestinos no van bien, como si los tuviese inflamados. Tengo dolor en la ingle izquierda, que irradia hacia la pierna. Dolor muy fuerte a la altura del sacro, en la zona izquierda, que sube

hacia el riñón." "Al quinto día normalmente ya se ha terminado la regla, pero sigue el dolor al defecar, y en la vagina, siento como si tuviera un puñal clavado dentro, y algunos pinchazos." "Cuando estoy sentada me duele toda la zona del recto/vagina." "Después de ovular, tengo unos 9 días en los que tengo menos dolor." "Siempre tengo mucho dolor con las relaciones sexuales." "Siempre me siento cansada."

La paciente consultó con diversos compañeros, también en otros países, y al final se le propuso resecar únicamente el endometrioma de 7. Durante la cirugía, se apreció una pelvis congelada, el uréter izquierdo englobado en el endometrioma, y un nódulo endometriósico en la cúpula vaginal izquierda, que, de acuerdo con lo hablado antes de la cirugía, no se resecó. Dos meses después de la cirugía, la paciente está, por fin, asintomática. ¿Para siempre?

Caso 2

Presentamos a una paciente de 28 años de edad, casada y sin hijos conocida en el departamento de ginecología de la Clínica Universitaria de Navarra.

No presenta antecedentes de interés salvo una apendicectomía hace 12 años sin complicaciones.

La paciente ingresa en otro centro en diciembre del 2006 con mal estado general y un cuadro compatible con enfermedad inflamatoria pélvica. Se administra f endovenosa y se da de alta a la paciente. Se observa una zona empastada en anejo derecho y se decide tras manifestar deseos genésicos la paciente realizar una intervención quirúrgica al mes siguiente para poder valorar el estado y la permeabilidad de las trompas. Durante la laparoscopia se realiza adheriolisis y se introduce suero a través de ambas trompas. Se da de alta a la paciente y se inicia un tratamiento médico durante 4 meses basado en los análogos de la Gn Rh.

En la revisión postquirúrgica todas las exploraciones realzadas se encuentran dentro de la normalidad.

Dos meses después la paciente reingresa con un cuadro de algia pélvica coincidiendo con el primer día de la mestruación. Presenta 13000 leucocitos y está apirética. Se le realiza una Resonancia que describe posible nódulo endometriósico en el tabique rectovaginal. Se controla el dolor de la paciente con analgesia endovenosa y se inicia tratamiento con Danatrol 200mgr, 1 comprimido diario durante 3 meses.

Al finalizar el tratamiento la paciente reingresa por un cuadro de dismenorrea intensa que precisa anlagesia endovenosa. Durante este ingreso por un lado se programa una ecoendoscopia que describe una imagen trapezoidal compatible con endometriosis del tabique recto-vaginal que infiltra hasta la muscular propia del recto. Por otro lado se solicita uninforme a la Unidad del Dolor que prescriben Pazital para control del dolor.

Al mes siguiente coincide un nuevo reingreso por dismenorrea.

Tras valorar distintas opciones con la paciente se opta por el tratamiento quirúrgico. Se extirpa nódulo endometriósico en vagina y se reseca recto con anastomosis termino-terminal. El informe anatomopatológico de la pieza describe endometriosis colónica, rectal y ganglionar. Endometrioma ovárico izquierdo y ligera peritonitis. El post-operatorio inmediato evoluciona de manera satisfactoria. Se solicita un informe a Psiquiatría diagnosticando un trastorno de adaptación. Se repite nuevo tratamiento con análogos durante 3 meses.

Las revisiones realizadas a los 4 meses se encuentran dentro de la normalidad sin evidencia de enfermedada endometriósica.

Cuatro meses más tarde en una nueva revisión se realiza una densitometría ósea que objetiva la presencia de osteoporosis por lo que no se considera indicado seguir con el Decapeptyl.

La paciente evoluciona de manera satisfactoria y en la última revisión realizada continúa sin evidencia de enfermedad endometriósica.

Aunque la endometriosis se considera una enfermedad benigna, la repercusión que puede tener a nivel personal, sanitario y económico es enorme. Se ha presentado el caso de una paciente joven con deseos genésicos en la cual se habían agotado todas las opciones terapeuticas médicas posibles y se opta satisfactoriamente por un cirugía radical conservadora de la fertilidad.

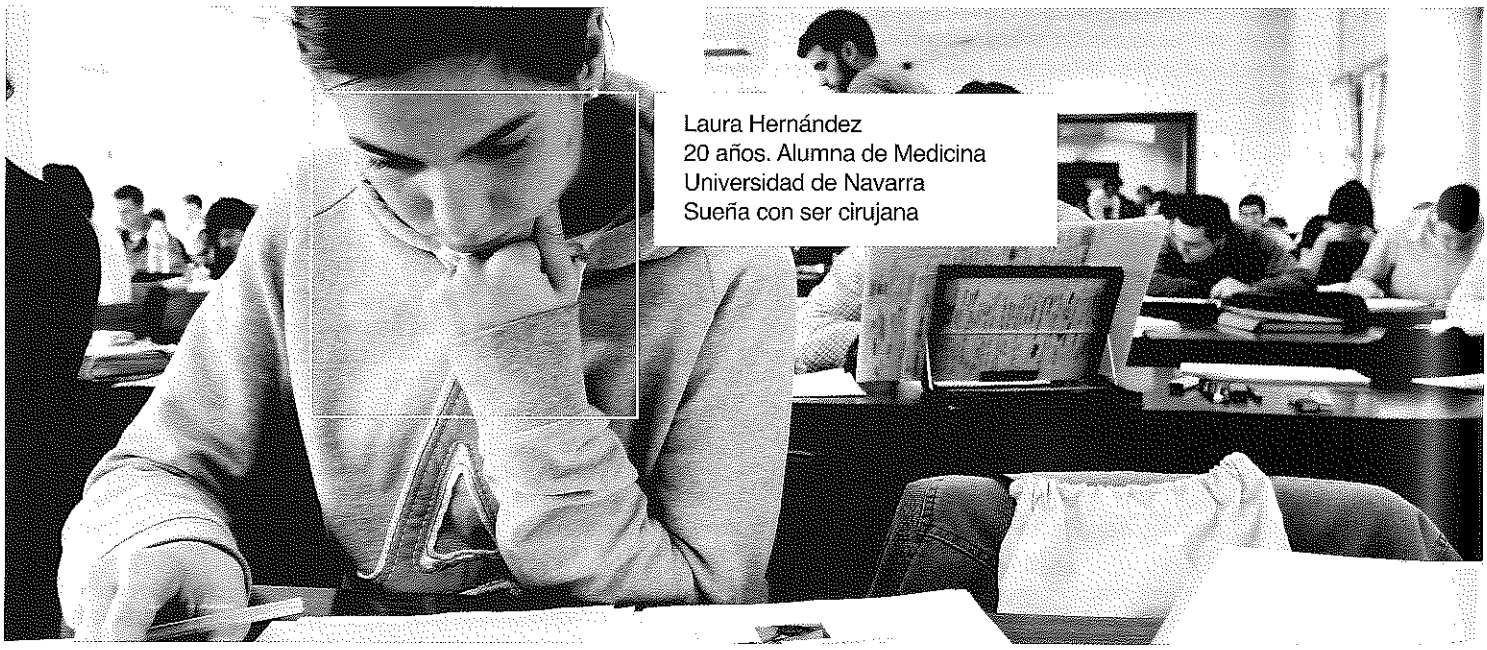

Laura Hernández
20 años. Alumna de Medicina
Universidad de Navarra
Sueña con ser cirujana