Universidad de Navarra

Validez diagnóstica del SPECT/TC cuantitativo en la sacroilitis de pacientes con espondiloartritis axial activa y dolor lumbar inflamatorio y su correlación con las escalas semicuantitativas de sacroilitis en Resonancia Magnética.

Tesis Doctoral

Enrique Tomás Ornilla Laraudogoitia

Pamplona, 2021

Universidad de Navarra

Facultad de Medicina

Validez diagnóstica del SPECT/TC cuantitativo en la sacroilitis de pacientes con espondiloartritis axial activa y dolor lumbar inflamatorio y su correlación con las escalas semicuantitativas de sacroilitis en Resonancia Magnética.

Enrique Tomás Ornilla Laraudogoitia

DEDICATORIA

A mis padres y hermanos Sonia y Bernard.

Para Olga.

D. José Ángel Richter Echevarría, Profesor del Departamento de Medicina Nuclear de la Facultad de Medicina de la Universidad de Navarra,

D. Jesús Dámaso Aquerreta Beola, Profesor del Departamento de Radiología de la Facultad de Medicina de la Universidad de Navarra,

CERTIFICA:

Que **D. Enrique Tomás Ornilla Laraudogoitia** ha realizado el trabajo "Validez diagnóstica del SPECT/TC cuantitativo en la sacroilitis de pacientes con espondiloartritis axial activa y dolor lumbar inflamatorio y su correlación con las escalas semicuantitativas de sacroilitis en Resonancia Magnética", bajo mi dirección.

Que considera que dicho trabajo reúne todos los requisitos necesarios para su presentación y defensa ante Tribunal, con el fin de optar al Grado de Doctor.

Y para que así conste, a efectos oportunos, firmo el presente certificado, a nueve de marzo de dos mil veintiuno.

Jesús Ángel Richter Jesús Dámaso Aquerreta

AGRADECIMIENTOS

A mis padres y abuelos, que Dios tenga en su gloria, por enseñarme el camino de la vida, por su dedicación, sacrificio y apoyo incondicional.

Al Dr. José Ángel Richter, director de esta tesis, por sus consejos, ánimos y esfuerzo para la realización de este trabajo. Gracias por su visión crítica y por no perder nunca la esperanza de que llegaríamos hasta el final.

Al Dr. Jesús Dámaso Aquerreta, codirector de esta tesis, por su guía y ejemplo, no solo en esta tesis sino en cómo debe ser un médico con mayúsculas.

A Carmen Beorlegui y Lidia Sancho. Sin ellas este trabajo nunca hubiera sido posible.

Al Dr. Antonio Larrea, maestro de mis maestros, y a los Doctores Juan Mulero, Jose Luis Andreu y Jesús Sanz, por ser los maestros que uno siempre ha deseado tener. Gracias por estar siempre ahí cuando recurro a ellos buscando sabiduría en los momentos de necesidad.

A todos mis compañeros del Departamento de Reumatología de la Clínica Universidad de Navarra a lo largo de estos años, enfermeras, secretarias y auxiliares, por hacer del trabajo un lugar donde uno se encuentra como en casa, por sus consejos, sus ánimos y su ayuda diaria.

A la Universidad de Navarra, a la Clínica Universidad de Navarra y al Departamento de Reumatología, por la formación humana y profesional recibida y por darme la oportunidad de realizar esta tesis.

A mi mujer Olga y a mis hijos Andrea, Nora y Enrique por ser la alegría de mi vida y mi mayor tesoro. Gracias por dejar que “papá estudie”, por vuestro cariño y comprensión.

Publicaciones y comunicaciones

Publicaciones en revistas

1- Ornilla E, Sancho L, Beorlegui C, Ribelles MJ, Aquerreta D, Prieto E, et al. Diagnostic value of quantitative SPECT/CT for the assessment of sacroiliitis in axial spondyloarthritis and inflammatory low back pain. Anales del Sistema Sanitario de Navarra. Manuscrito aceptado pendiente de publicación.

Publicaciones a congresos nacionales

1- Sancho L, Ornilla E, Richter, JA. Quantitative bone SPECT/CT versus MRI in the early Diagnosis of Axial Spondiloarthritis. Comunicación escrita Congreso SNM 2013.
2- Sancho L, Ornilla E, Richter, JA. SPECT/CT ÓSEO cuantificado en el diagnóstico de sacroiliitis en pacientes con dolor lumbar inflamatorio. Comunicación oral Congreso nacional SEMNIM 2013.
3- Ornilla E, Sancho L, Beorlegui MC, Laíño M, Ribelles MJ, Aquerreta JD, Richter J. Correlación entre los índices de cuantificación de la GO-SPECT/TC y los índices de inflamación, grasa e índices totales de las escalas de Berlín y SPARCC para el diagnóstico de sacroilitis activa en pacientes con EspAax precoz. Comunicación escrita Congreso nacional de Reumatología SER 2018.

Publicaciones a congresos internacionales

1- Sancho L, Ornilla E, Richter, JA. Diagnostic value of quantitative SPECT/CT versus MRI for the assessment of sacroilitis in early

spondyloartrhritis. Comunicación oral Congreso de la Sociedad Europea de Medicina Nuclear 2013 (EANM).

ÍNDICE

Tema **Página**

1. Índice **7**

A. Índice 9

B. Índice abreviaturas 11

2. Introducción **13**

A. Planteamiento inicial 15

B. Marco teórico 18

C. Anatomía de la articulación sacroilíaca 20

D. Criterios de clasificación/diagnósticos EspAax 24

E. Técnicas de imagen 29

1. Radiografía simple 29
2. Tomografía Computarizada 31
3. Gammagrafía ósea 35
4. SPECT 37
5. Resonancia Magnética 40
   - Generalidades 40
   - Protocolo de estudio RM en SI 44
   - Criterios ASAS sacroilitis en RM 45
   - Escalas de medición de sacroilitis en RM 52
   - Utilidad diagnóstica de las lesiones de SI para RM 54
6. Estudio multimodal SPECT/TC 55
7. Correlación hallazgos pruebas de imagen e histología 60

F. Problemática actual en el diagnóstico de EspAax 62

3. Hipótesis y Objetivos **67**

- Hipótesis de trabajo 69
- Objetivos 69

4. Material y métodos 71

A. Pacientes 73

B. Protocolo gammagrafía ósea-SPECT/TC 78

C. Protocolo RM 81

D. Análisis estadísitico 82

E. Aspectos éticos 84

F. Búsqueda bibliográfica 85

5. Resultados 87

A. Descriptiva de la muestra 89

B. Rendimiento diagnóstico de las pruebas de imagen 91

6. Discusión 101

A. Generalidades 103

B. Características demográficas y clínicas 104

C. Rendimiento diagnóstico 106

D. Correlación SPECT/TC con RM 112

7. Limitaciones del estudio 114

8. Conclusiones 115

9. Bibliografía 119

10. Apéndices 135

Índices Abreviaturas

Ankylosing Spondylitis Disease Activity Score: ASDAS

Assessment of Spondyloarthritis International Society: ASAS

Bath Ankylosing Spondylitis Disease Activity Index: BASDAI

Dolor lumbar inflamatorio: DLI

Edema de médula ósea: EMO

Escala analógico-visual de dolor: EAV

Espondiloartritis: EspA

Espondilitis anquilosante: EA

Espondiloartritis axial: EspAax

European alliance of associations for rheumatology: EULAR

Gammagrafía ósea planar: GGO

Human leukocyte antigens B27: HLA B27

Índice sacroilíaca total/promontorio sacro: S/P total

Índice sacroilíaca inferior/promontorio sacro: S/P inferior

kV: kilovoltaje.

MBe: MegaBecquerel.

MSv: miliSievert.

Proteína C reactiva: PCR

Resonancia magnética: RM

Resonancia magnética sacroilíacas: RM-SI

Receiver Operating Characteristic: ROC

Región de interés: ROI

Sacroilíacas: SI

Single Photon Emission Computed Tomography: SPECT

Single Photon Emission Computed Tomography - Computed Tomography: SPECT-CT

Spondyloarthritis Research Consortium of Canada: SPARCC

Short Time Inversion Recovery: STIR

Tiempo de repetición: TR.

Tiempo de eco: TE

Tecnecio 99m metildifosfonato: TC-99m-MDP

Tomografía computarizada: TC

Tomografía computarizada de baja radiación: TC-br

Velocidad de sedimentación globular: VSG

Volumen de interés: VOI

INTRODUCCIÓN

Planteamiento inicial

La espondiloartritis axial (EspAax) es una enfermedad inflamatoria crónica con una prevalencia estimada en Europa de aproximadamente el 0,2-1,2% (1,2,3). Comienza típicamente en varones jóvenes en la tercera década de la vida y se caracteriza por un dolor lumbar de ritmo inflamatorio asociado a rigidez matutina. Estos síntomas se pueden acompañar de entesitis, artritis periférica, psoriasis, uveítis, enfermedad inflamatoria intestinal y dactilitis como parte de las manifestaciones clínicas compartidas con el grupo de las espondiloartropatías en las que se agrupa. Las articulaciones sacroilíacas (SI) son las más comúnmente afectadas en esta enfermedad y su inflamación forma parte de todos los criterios de clasificación/diagnóstico de EspAax utilizados en la actualidad. A pesar de tratarse de una enfermedad relativamente común, los pacientes afectos de EspAax sufren un promedio de seis a ocho años de retraso diagnóstico desde el inicio de los síntomas (4).

En la década de los 2000, la resonancia magnética (RM) se postuló como la técnica patrón oro para la detección de lesiones agudas en las articulaciones SI y en la columna de pacientes con EspAax tras demostrar tener una buena precisión diagnóstica (5-11) y permitir adelantar el diagnóstico de la enfermedad en varios años si se comparaba con la radiografía simple (12,13). Por ello, en el año 2009, el grupo de *Assessment of SpondyloArthritis International Society* (ASAS) desarrolló los primeros criterios que consideraban a la RM como una herramienta fundamental en el diagnóstico de la sacroilitis dejando excluidos otros fenómenos del esqueleto axial (7). Los criterios ASAS utilizan el edema de médula ósea (EMO) como criterio diagnóstico para definir la sacroilitis activa (14). Sin embargo, la falta de especificidad de este signo en la sacroilitis de bajo grado, ha desplazado el foco de la investigación en los últimos años hacia las lesiones estructurales (14).

Pese a todas las ventajas que tiene la RM, también tiene una serie de limitaciones que es importante tener en cuenta: Muestra una baja sensibilidad en los estadios iniciales de la enfermedad (54%), pudiendo además encontrarse signos sugestivos de sacroilitis en el 30% de los pacientes con lumbalgia inflamatoria (15); sólo unos pocos centros tienen acceso rápido a la RM con las características técnicas requeridas; y no todos los pacientes con EspAax pueden ser sometidos a RM por diferentes causas (claustrofobia, marcapasos, prótesis vasculares, etc.).

Es por ello que, aún con el uso de la RM en etapas tempranas de la enfermedad, seguimos observando un alto porcentaje de pacientes en los que no es posible confirmar el diagnóstico de espondiloartritis (EspA). Esto se traduce en un retraso en el inicio del tratamiento con el consecuente empeoramiento del pronóstico y de las secuelas de la enfermedad.

La gammagrafía ósea planar (GGO) es una técnica que ha demostrado su eficacia en la detección de artritis periférica subclínica (16), siendo utilizada en la práctica clínica habitual para la valoración de actividad de la enfermedad en pacientes con EspA. Por contra, el papel de la GGO en la detección de sacroilitis en pacientes con EspAax, ha sido históricamente más controvertido (17, 18). En una revisión sistemática de Song *et al.* del año 2008 sus autores afirmaron que la GGO no parece ser útil en el diagnóstico precoz de pacientes con sospecha de sacroilitis tras encontrar unos valores de sensibilidad, especificidad y valor predictivo positivo de 64,9%, 50,5% y 1,3%, respectivamente (19).

La incorporación de la imagen multimodalidad o integrada de la tomografía computarizada por emisión de fotón único y la tomografía computarizada radiológica (SPECT/TC) ha ayudado a abordar una de las principales desventajas de la GGO: la falta de resolución anatómica de las imágenes

planares. Gracias a las imágenes SPECT/TC, ahora podemos excluir todos los elementos que interfieren en la cuantificación de los conteos de las regiones de interés (ROIs), mejorando la sensibilidad y especificidad de la exploración, tanto cualitativa como semicuantitativamente (20-24). En el caso concreto de las articulaciones SI, esta ventaja es especialmente relevante puesto que, dada su ubicación anatómica, son muy difíciles de evaluar en una imagen planar y suelen generar un sesgo inter observador basado en la falta de precisión para la ubicación de las ROIs. Por el contrario, cuando se utilizan imágenes SPECT/TC para definir contornos anatómicos, las ROIs se pueden dibujar con precisión.

Otras dos ventajas de las imágenes SPECT/TC con respecto a la GGO son: la posibilidad de obtener recuentos tridimensionales por análisis volumétrico de la articulación utilizando volúmenes de interés (VOI) y la mejora de la calidad de la imagen SPECT al utilizar el componente TC para la corrección de la atenuación del SPECT. Además, las imágenes de TC nos permiten distinguir cambios crónicos en la articulación (erosiones, esclerosis y anquilosis) que contribuyen al diagnóstico.

A pesar de todas estas ventajas y el beneficio que aportaría la prueba del SPECT/TC en el diagnóstico precoz de pacientes con sospecha de EspAax y RM negativa o no concluyente, la evaluación de la utilidad del SPECT/TC en el diagnóstico de sacroilitis en pacientes con EspAax activa y dolor lumbar inflamatorio (DLI) no se ha abordado más que de forma superficial en la literatura médica existiendo únicamente dos estudios que hayan analizado su utilidad y que se explicarán más adelante (25, 26).

Marco teórico

La sacroilitis es una de las principales causas de lumbalgia inflamatoria de nuestro medio (27), siendo el reconocimiento del dolor de ritmo inflamatorio una ayuda muy importante a la hora de separar a los pacientes con EspAax de aquellos con dolor lumbar mecánico (28). Según el estudio EPISER de la prevalencia de enfermedades reumáticas en España, aproximadamente el 7,7% de los pacientes con dolor lumbar crónico tienen un dolor de ritmo inflamatorio (3), mientras que el 10% de pacientes con dolor de ritmo inflamatorio tendrán una EspAax. La prevalencia de la EspAax en la población general española es de aproximadamente un 0,3% (29), aunque dicha prevalencia varía en función de la etnia y la prevalencia del HLA B27 en la población.

El reconocimiento y el tratamiento temprano de la EspAax pueden mejorar los síntomas, la calidad de vida y reducir la probabilidad de desarrollar una movilidad espinal gravemente afectada. En España, el diagnóstico de EspAax se retrasa en promedio ocho años desde el inicio de los síntomas (3). Un tercio de estos diagnósticos son realizados por reumatólogos y el resto por médicos de atención primaria, fisioterapeutas, traumatólogos, médicos del dolor y médicos de urgencias (30).

La EspAax se diagnostica mediante una combinación de criterios clínicos, serológicos y de imagen. Sin embargo, al no ser ninguno de éstos criterios fiable, el diagnóstico de la enfermedad en sus fases más tempranas es difícil.

Una limitación muy importante en el diagnóstico de la EspA precoz es la exploración física. Ninguna de las pruebas utilizadas en la exploración física de los pacientes con EspA (movilidad espinal, pruebas funcionales, maniobras de provocación del dolor) es capaz de distinguir de forma fiable

entre una enfermedad inflamatoria y una enfermedad degenerativa de la columna.

Si a eso le añadimos la falta de biomarcadores fiables, tanto serológicos como radiológicos, ampliamos aún más esa dificultad. Actualmente los dos marcadores serológicos más utilizados son: la presencia de HLA B27 y la elevación de la proteína C reactiva. Sin embargo, ninguno es específico de la enfermedad. El HLA B27 aparece en un 5% de la población general sin que por ello se asocie necesariamente con el desarrollo de una EspA (31).

Otra limitación añadida es el hecho de que los pacientes con dolor lumbar acuden con frecuencia a médicos distintos del reumatólogo (médicos de atención primaria, traumatólogos, médicos de medicina deportiva, fisioterapeutas, quiroprácticos, osteópatas,...) y éstos no siempre son capaces de orientar el diagnóstico adecuadamente.

El uso de las pruebas de imagen, principalmente de las articulaciones sacroilíacas, supuso un apoyo esencial en el diagnóstico clínico. Las primeras pruebas que se utilizaron fueron las radiografías simples, estableciéndose en los nuevos criterios de Nueva York una definición precisa de los diferentes grados de sacroilitis que se explicarán más adelante. Sin embargo, esta prueba de imagen se encuentra limitada por la configuración anatómica de las articulaciones SI, ya que la posición oblicua de las mismas y su contorno irregular dificultan la evaluación completa en una imagen planar.

Anatomía articular

El conocimiento de la anatomía morfológica de las articulaciones SI y de su micro y macro-anatomía normal y anormal en la sacroilitis es esencial para interpretar las imágenes de las diferentes pruebas diagnósticas. **Figura 1**

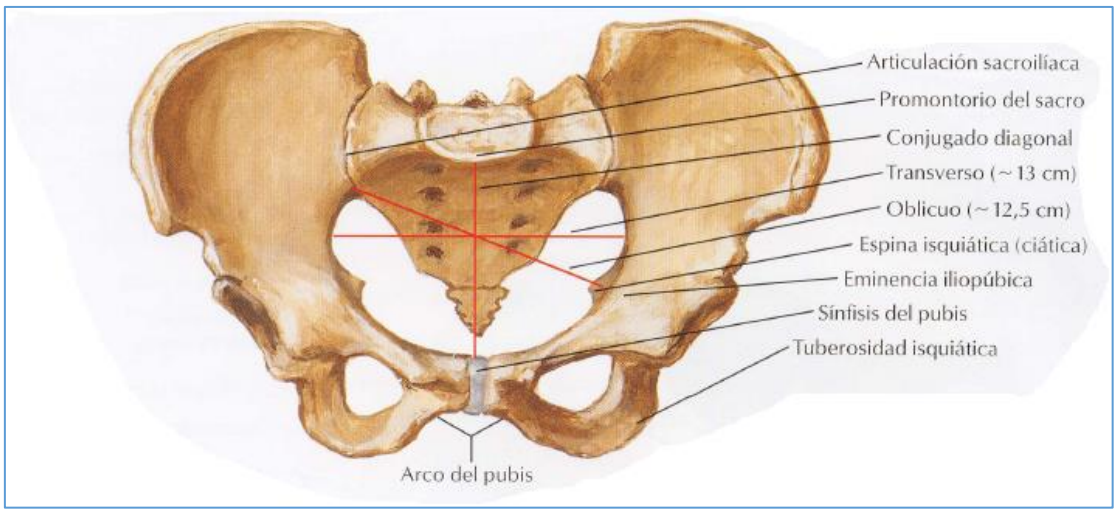

Figura 1: Esquema de la región pélvica, con sus componentes óseos (Netter)

La articulación SI es una articulación grande, con forma de oreja, compuesta por dos zonas diferenciadas. (**Figura 1**) Si dividiésemos la articulación SI cráneo-caudalmente en tercios: todo el **tercio inferior** sería una verdadera articulación sinovial (donde tiene lugar principalmente la inflamación en las EspA), la parte posterior del tercio medio sería sindesmótica (donde la movilidad articular está ampliamente reducida por los ligamentos), la parte anterior sería sinovial y, en el tercio superior, tanto la parte posterior como la cara más superior de la parte anterior (donde el ligamento sacroilíaco interóseo une el sacro y el ilion y se fusiona con el ligamento sacroilíaco posterior) sería también sindesmótica (32). **Figura 2** Por tanto, la articulación SI es aproximadamente un tercio ligamentosa y dos tercios sinovial. **Figura 3**

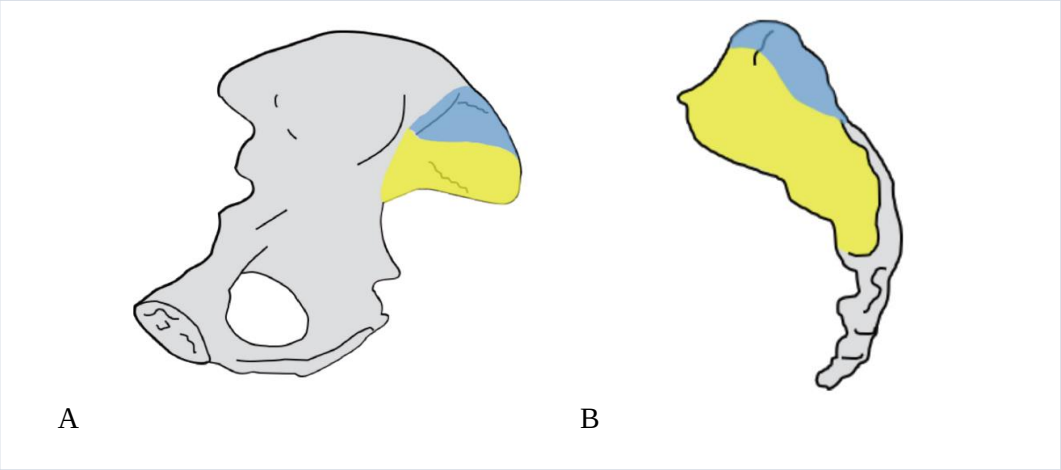

Figura 2: Esquema de la región pélvica, con sus componentes óseos (Netter). Vista del lado ilíaco (A) y del lado sacro (B) de la articulación SI: la parte sinovial (amarilla) se localiza en la región antero-inferior mientras que la parte ligamentosa (azul) se localiza en la región postero-superior. *Tomada de Tsoi C, Griffith JF, Lee RKL, Wong P, Tam LS. Imaging of sacroiliitis: Current status, limitations and pitfalls. Quant Imaging Med Surg 2019 Feb; 9(2): 318–335.*

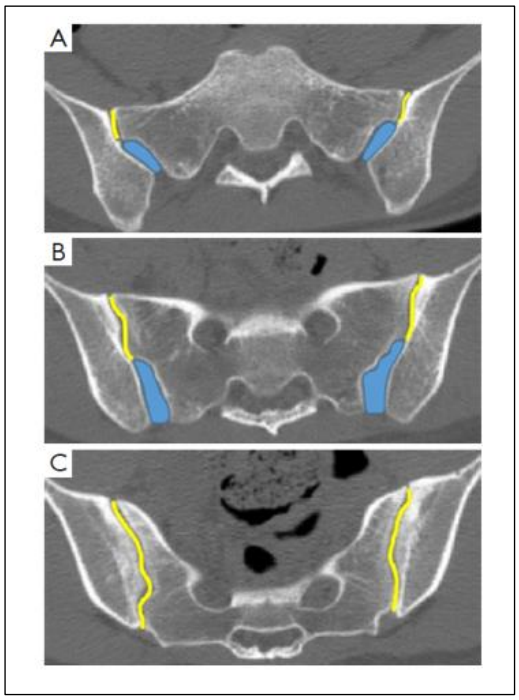

Figura 3: Esquema de la región pélvica, con sus componentes articulares. Imágenes axiales TC mostrando los componentes sinovial (amarillo) y ligamentoso (azul) de la articulación SI de craneal (A), media (B) y caudal. *Tomada de Tsoi C, Griffith JF, Lee RKL, Wong P, Tam LS. Imaging of sacroiliitis: Current status, limitations and pitfalls. Quant Imaging Med Surg 2019 Feb; 9(2): 318–335.*

La articulación está rodeada por los ligamentos sacroilíacos anterior y posterior **Figura 4**

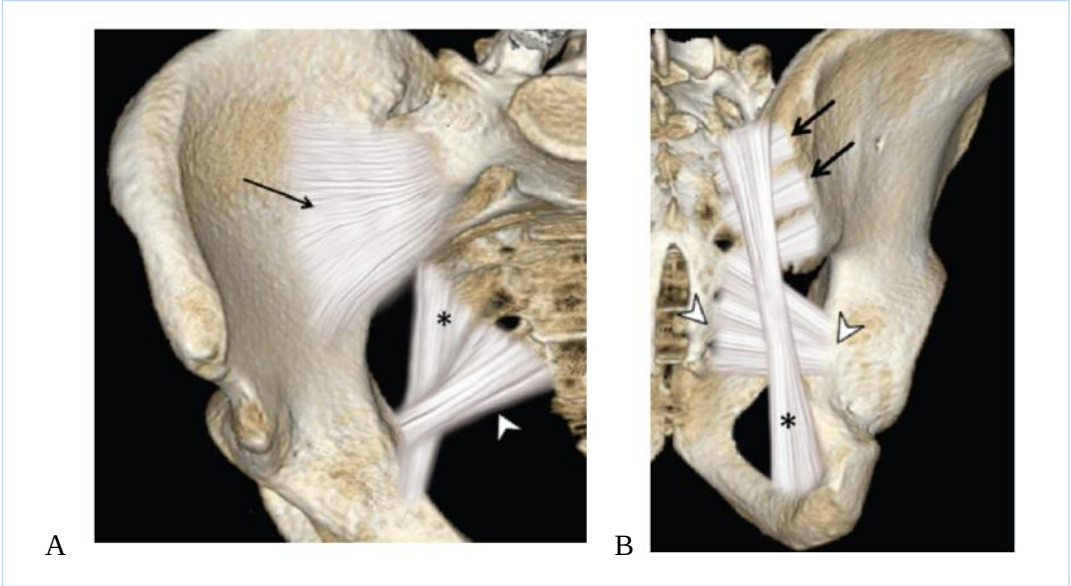

Figura 24: Esquema de la región pélvica. En la visión anterior (A) casi toda la porción anterior de las articulaciones SI es una articulación sinovial excepto la región más superior que es sindesmótica. El refuerzo extra articular de los ligamentos viene dado por el ligamento sacroilíaco anterior (flecha), el ligamento sacro-espinoso (cabeza de flecha) y el ligamento sacro-tuberoso (asterisco). En la visión posterior (B), la parte posterior de la región superior y media de la articulación SI es sindesmótica. La parte inferior es sinovial. El soporte adicional posterior está proporcionado por el ligamento sacroilíaco posterior extra-articular (flechas), el ligamento sacro-espinoso (cabezas de flecha) y el ligamento sacro-tuberoso (asteriscos). *Tomada de Tsoi C, Griffith JF, Lee RKL, Wong P, Tam LS. Imaging of sacroiliitis: Current status, limitations and pitfalls. Quant Imaging Med Surg 2019 Feb; 9(2): 318–335.*

Cuando el esqueleto alcanza la madurez, la superficie articular sacra desarrolla una depresión cóncava y el lado ilíaco desarrolla una cresta ósea (33). Esta depresión y cresta dan como resultado un enclavamiento de la articulación que es la causa de la limitación del movimiento. La **figura 2** muestra la orientación no uniforme de la articulación SI que dificulta la visibilidad radiográfica. A lo largo de la vida, la superficie de la articulación

sacra está revestida de cartílago hialino. En la primera infancia, la superficie de la articulación ilíaca está revestida por fibrocartílago y se vuelve más hialina con la edad (34). El cartílago sacro es, generalmente, 3 veces más grueso que el cartílago ilíaco (34). El grosor del cartílago varía a lo largo de la articulación, siendo el cartílago sacro mucho más grueso (6 mm) en la parte anterior que en la posterior (1 mm) (33). En las imágenes coronales oblicuas de la RM/TC, las primeras 5-6 imágenes de anterior a posterior comprenderán la parte cartilaginosa de la articulación, las siguientes 2 imágenes serán las imágenes de transición (con componentes de cartílago y ligamentos) y las 3-4 imágenes posteriores comprenderán la parte ligamentosa. El componente ligamentoso de la articulación SI se endurece y puede osificarse con la edad. **Figura 5**

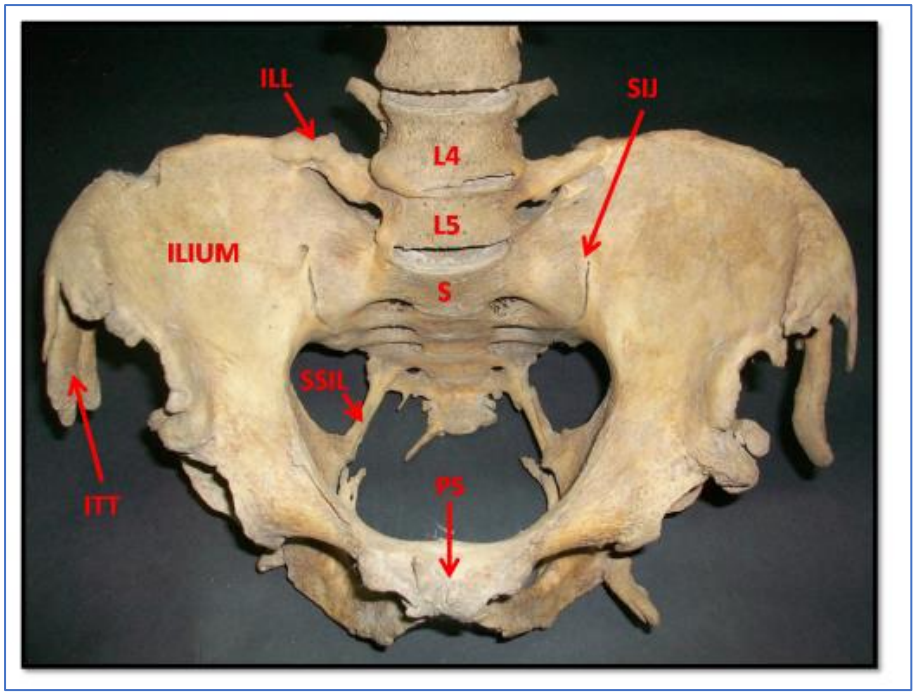

Figura 5: Vista superior de la pelvis que muestra los ligamentos osificados. ILL: ligamento iliolumbar; SIJ: articulación sacroilíaca; SSIL: ligamento sacroespinoso; ITT: tracto iliotibial; PS: sínfisis del pubis; S: sacro; L: vértebra lumbar; ILIUM: ilion. *Tomada de Das S, Vasudeva N. Ankylosing Spondylitis- An osteological study of human axial skeleton. International Journal of scientif research 2016 March; 5(3):454-456.*

Criterios de clasificación/diagnósticos de EspA

A día de hoy, a la dificultad diagnóstica se suma la falta de unos criterios diagnósticos validados y universales. A pesar de que se han desarrollado diversos criterios de clasificación (criterios modificados de Nueva York, criterios de Amor, criterios ESSG y nuevos criterios ASAS), éstos no deberían utilizarse para el diagnóstico de EspA, dadas sus limitaciones intrínsecas.

Es importante saber diferenciar entre los criterios diagnósticos y los criterios de clasificación. Los primeros dependen de la prevalencia de la enfermedad y se aplican a pacientes individuales, teniendo como principal característica una alta sensibilidad que permita identificar a pacientes en estadios iniciales de la enfermedad. Por el contrario, la finalidad de los criterios de clasificación es diferenciar a pacientes con una enfermedad concreta de otras enfermedades o de la población sana, utilizándose para la investigación clínica y para crear grupos homogéneos en los ensayos clínicos. En este caso, la especificidad prima sobre la sensibilidad, ya que se trata de pacientes ya diagnosticados. No dependen de la prevalencia de la enfermedad y no deberían utilizarse en poblaciones donde la prevalencia de la enfermedad es baja (como es el caso de la EspA en una consulta de atención primaria). En cambio, si los criterios de clasificación se aplican en un escenario donde la prevalencia de la enfermedad es alta (consulta en Reumatología) también pueden usarse con fines diagnósticos.

En todos los **criterios de clasificación** aparecen las dos características más importantes de la EspA: el dolor lumbar de ritmo inflamatorio y la edad de inicio antes de los 45 años. Pero más allá de estas dos características existen diferencias entre los diversos criterios.

Los primeros criterios de clasificación consensuados se publicaron en 1984 bajo el nombre de **criterios modificados de Nueva York** (35). En ellos el diagnóstico de EspA se basaba en la presencia de una sacroilitis radiológica por radiografía simple (sacroilitis bilateral grado II o unilateral grado III o IV) junto con, al menos, una de las siguientes características: dolor lumbar inflamatorio, limitación de la movilidad lumbar y limitación de la expansión torácica. Se trataban, sin embargo, de unos criterios limitados por su baja sensibilidad (83%) y su incapacidad para diagnosticar pacientes en estadios iniciales de la enfermedad (35).

A comienzos de los 90 los criterios modificados de Nueva York comenzaron a ser sustituidos por otros 2 criterios con mayor sensibilidad y especificidad: los criterios de Amor (36) y los criterios de la *European Spondyloarthropathy Study Group* (ESSG) (37). En los **criterios de Amor** se incluyeron por primera vez otras características propias de las EspA (oligoartritis asimétrica; uveítis anterior; presencia de HLA B27; historia familiar de EspA; psoriasis; entesopatía; diarrea, uretritis o cervicitis 1 mes antes del inicio de los síntomas) y el dolor lumbar inflamatorio o el dolor glúteo unilateral/alternante era una característica más que debía unirse al criterio radiológico de sacroilitis definido según los criterios de Nueva York. Estos criterios demostraron una sensibilidad y especificidad del 90,8% y 96,2%, respectivamente.

Los **criterios ESSG**, por otro lado, requerían la presencia de dolor inflamatorio axial o sinovitis asimétrica/de predominio en miembros inferiores al que debía asociarse, al menos, una de las siguientes características: historia familiar de EspA, psoriasis, enfermedad inflamatoria intestinal, dolor en glúteos alternante, entesopatía, sacroileítis y uretritis, cervicitis o diarrea el mes anterior al inicio de la artritis. La sensibilidad y

especificidad de estos criterios resultó ser de un 83,5% y 95,2%, respectivamente.

Posteriormente, la aparición de la RM y los fármacos biológicos obligaron a los reumatólogos a desarrollar unos criterios capaces de diagnosticar a los pacientes más precozmente (estadio pre-radiológico) buscando iniciar un tratamiento precoz. El grupo ASAS (7) decidió entonces dividir las espondiloartritis en dos grandes grupos: EspA axial, que incluía la espondilitis anquilosante y la EspA axial no radiológica, y la EspA periférica, que incluía la artritis psoriásica, la artritis asociada a enfermedad inflamatoria intestinal, la artritis reactiva y la EspA indiferenciada. **Figura 6.** Se definió como EspAax no radiológica a aquella EspA que no presentaba daño radiológico en la radiografía simple de articulaciones SI y que, por tanto, no podía ser diagnosticada como EspA con los criterios antiguos. Estos criterios veían a la EspAax no radiográfica y la espondilitis anquilosante como estadios evolutivos distintos de una misma enfermedad. La sensibilidad de los criterios ASAS para la EspAax fue del 82,9% y la especificidad del 84,4%.

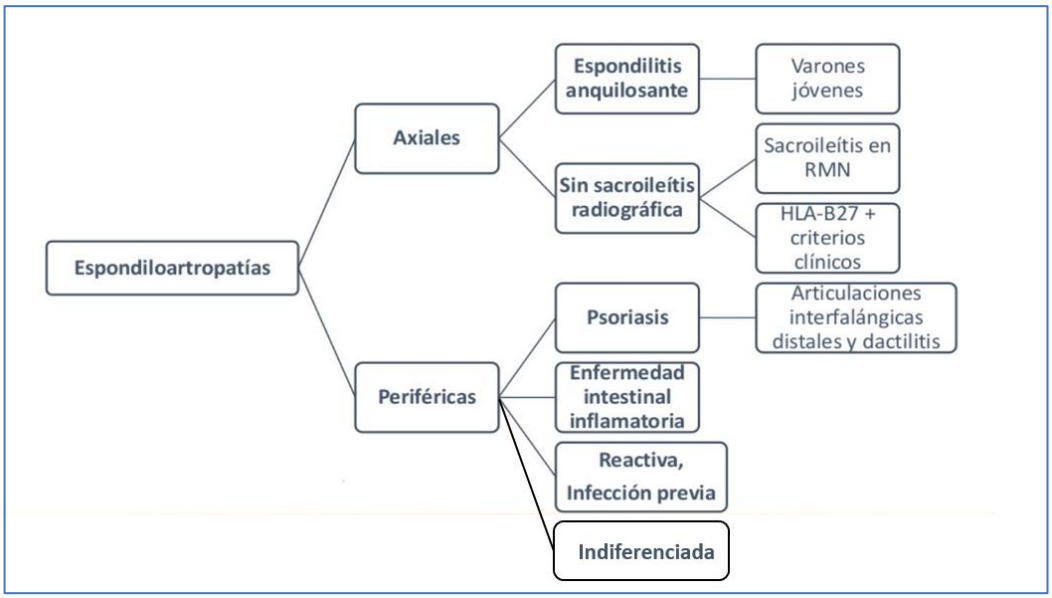

Figura 6: Clasificación espondiloartritis criterios ASAS.

Para diagnosticar EspAax por los **nuevos criterios ASAS** era preciso la presencia de un dolor lumbar bajo de más de tres meses de evolución, con edad de inicio <45 años, al que se debía añadir un criterio radiológico o un criterio analítico con presencia de HLA B27. En la rama de diagnóstico radiológico se precisaba la presencia en la RM de imágenes de inflamación activa en las articulaciones SI, con claro edema óseo/osteítis sugestivas de sacroilitis. Al criterio de imagen se debía añadir una manifestación clínica de EspAax. En la rama de diagnóstico serológico, a la positividad del HLA B27 se debía asociar la presencia de dos o más características clínicas de la EspA. Las características clínicas de la EspA están expuestas en la **figura 7**.

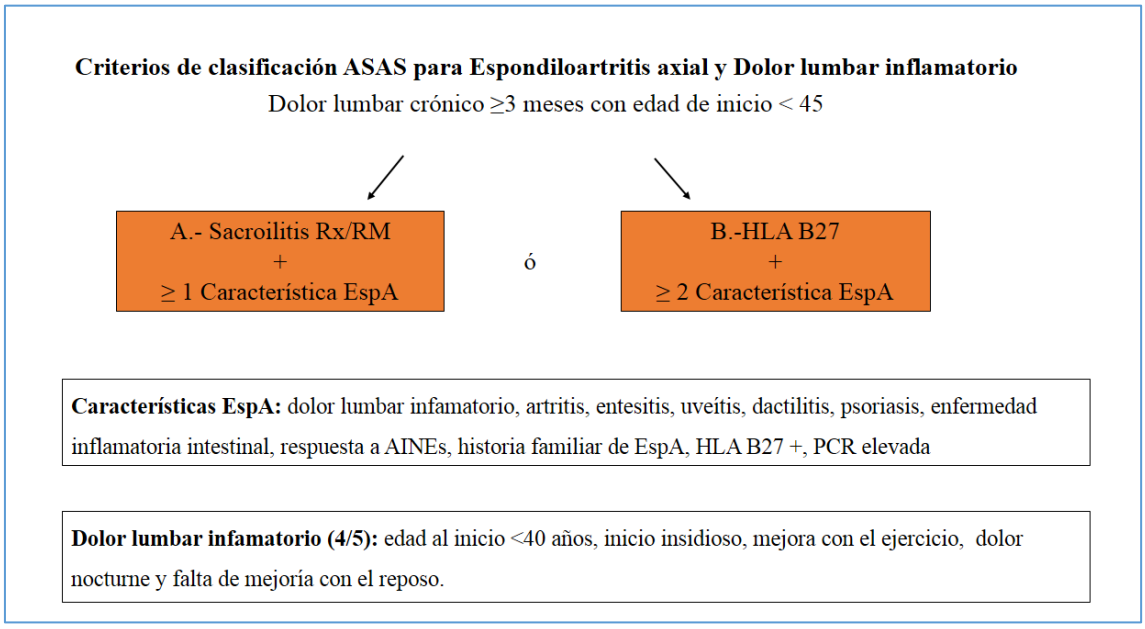

Figura 7: Nuevos criterios de clasificación ASAS de Espondiloartritis axial y dolor lumbar inflamatorio.

Sin embargo, aunque los criterios ASAS tienen una buena sensibilidad y especificidad se encuentran limitados por una serie de factores:

1. Los ítems de dolor lumbar inflamatorio, antecedentes familiares de EspA, buena respuesta a AINEs y presencia de entesitis carecen de objetividad, pudiendo dar lugar a una clasificación errónea en lumbalgias mecánicas o fibromialgia.

2. La definición de RM positiva para sacroilitis es inespecífica pudiendo aparecer lesiones de edema de médula ósea definitorias de sacroilitis en individuos sanos, atletas o mujeres embarazadas (9). Además, la utilización de la RM como única prueba diagnóstica ha demostrado sobrediagnosticar la enfermedad (9).

En el año 2016 Taurog *et al.* propusieron una modificación del algoritmo ASAS para el diagnóstico de EspAax (**figura 8**) y, al compararlo con un diagnóstico estándar, dio como resultado un 12,7% más de falsos negativos y un 9,8% más de falsos positivos (38).

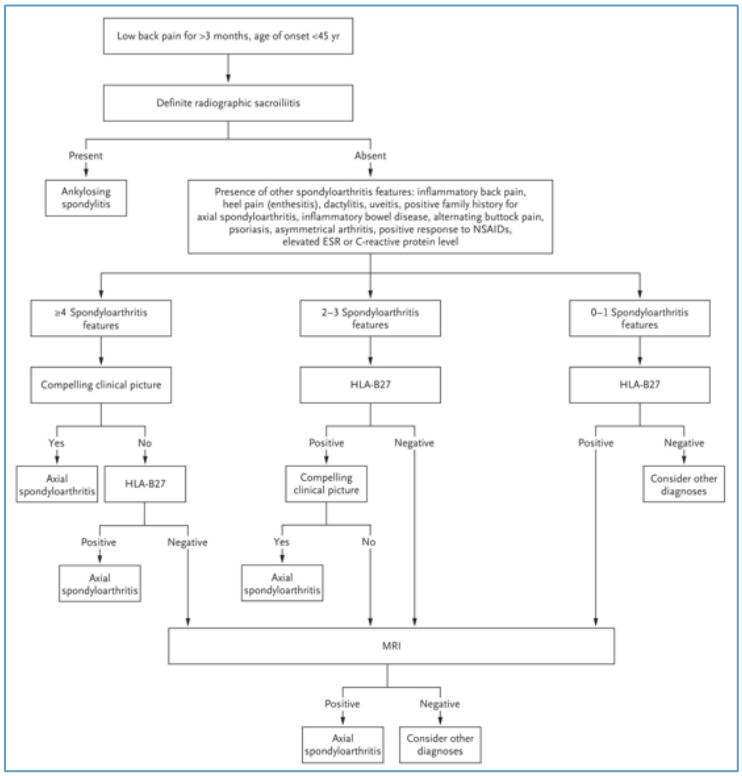

Figura 8: Algoritmo para el diagnóstico o exclusión de la EspAax. *Taurog JD, Chhabra A, Colbert RA. Ankylosing spondylitis and axial spondyloarthritis. N Engl J Med. 2016; 374:2563–2574.*

Técnicas de imagen para sacroilitis

1. Radiografía Simple

A pesar de su baja sensibilidad y especificidad la **radiografía simple** continúa siendo la técnica de imagen de elección para el diagnóstico de la EspAax según los criterios ASAS (7).

Los cambios estructurales que pueden ser apreciados en radiografía son: la esclerosis, las erosiones, los puentes óseos, el pseudo-ensanchamiento y la anquilosis. Los criterios de clasificación de Nueva York modificados de 1984 (35) incorporan un sistema de clasificación radiográfica que se utiliza para evaluar las lesiones estructurales. Para ello dividen la sacroilitis radiográfica en 4 grados: grado 0: normal; grado 1: cambios sospechosos (contornos articulares indefinidos); grado 2: cambios mínimos (erosión única y esclerosis periarticular afectando a un área pequeña del hueso sacro o ilíaco);

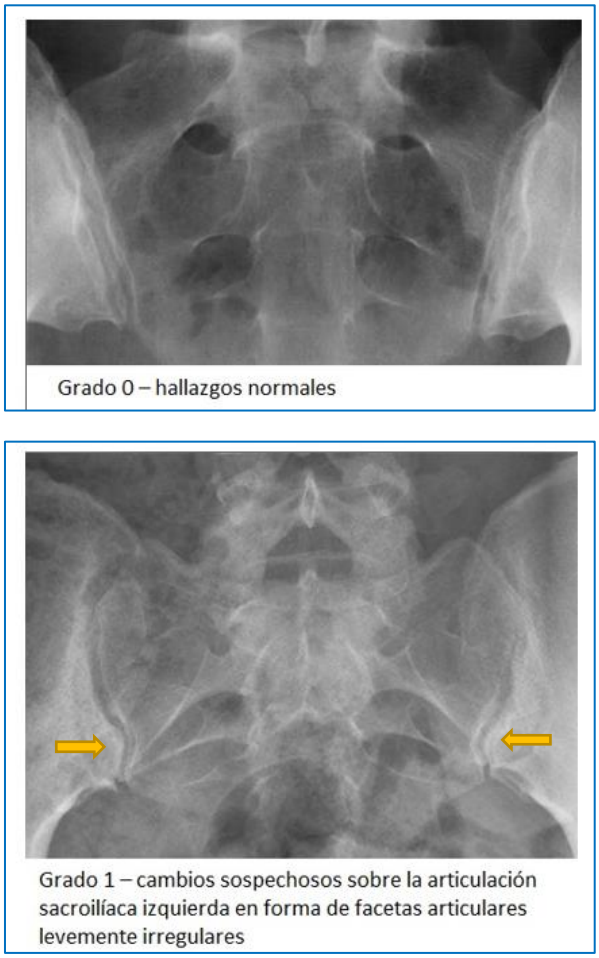

Figura 9: Grados 0-1 de sacroilitis radiográfica según los criterios de clasificación de Nueva York modificados.

grado 3: cambios avanzados (esclerosis periarticular franca, erosiones múltiples con ensanchamiento del espacio articular, posible anquilosis parcial); grado 4: anquilosis completa (**Figuras 9 y 10**). El criterio radiográfico para la clasificación de la EspAax se cumple si se evidencia una sacroilitis bilateral grado ≥ II o sacroilitis unilateral grado III o IV. Se recomienda una única proyección de las articulaciones SI utilizándose normalmente la proyección antero-posterior que debe mostrar tanto la pelvis como las articulaciones de la cadera.

También se puede utilizar como alternativa una proyección modificada en la que el tubo de rayos X está angulado 30º-35º cefálicamente (proyección de Ferguson). Ninguna de las dos proyecciones ha demostrado ser más sensible y específica que la otra (39).

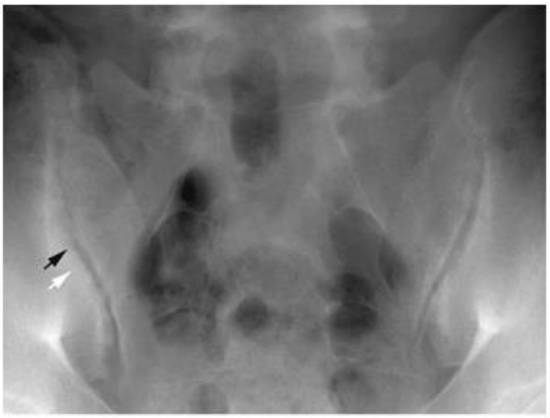

Grado 2 – anormalidades mínimas en la forma de erosiones pequeñas (flecha negra) y densidad ósea levemente aumentada (esclerosis, flecha blanca)

Grado 3 – manifiesta anormalidades en la forma de erosión y esclerosis además del aumento del espacio articular en la porción media de ambas articulaciones sacroilíacas.

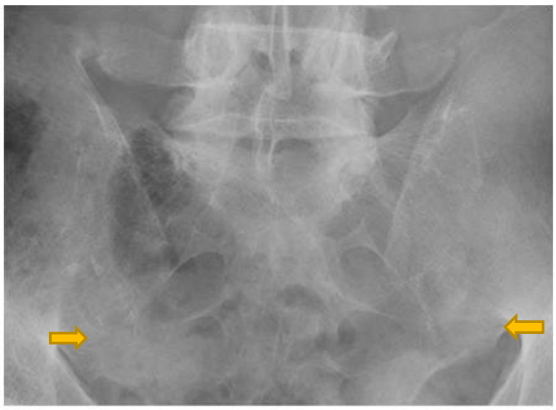

Grado 4 – Anquilosis total de ambas articulaciones sacroiliacas.

Figura 10: Grados 2-4 de sacroilitis radiográfica según los criterios de clasificación de Nueva York modificados.

2. Tomografía Computarizada (TC)

La aparición de la **tomografía computarizada (TC)** permitió una mejor visualización de las lesiones estructurales de las articulaciones SI al tratarse de una técnica excelente para detectar erosiones, aumento de la densidad ósea (mayor atenuación) y anquilosis (40), así como para la guía de procedimientos intervencionistas. Aunque la TC emplea una mayor cantidad de radiación en comparación con la radiografía simple, es una técnica que puede ser útil en pacientes con radiografía negativa y que no pueden someterse a una RM (41) o cuando hay anomalías equívocas en la RM (42). Sin embargo, no detecta lesiones de edema de médula ósea como medida de inflamación antes de que aparezca el daño estructural de la articulación SI (40,42).

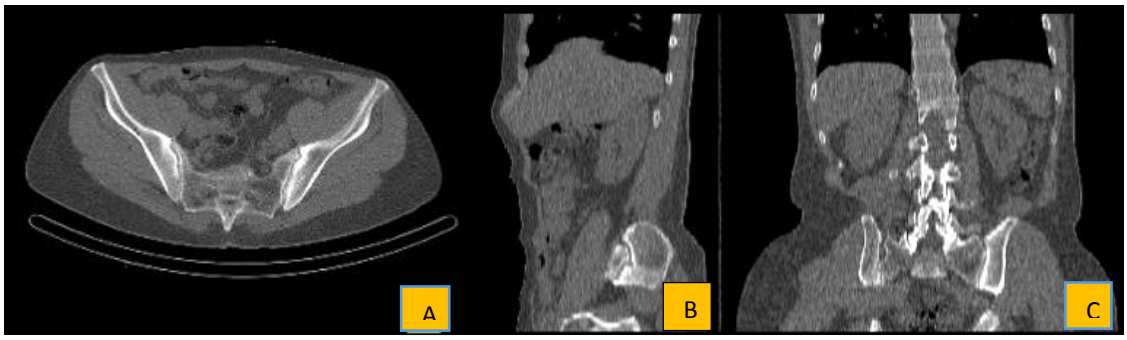

Figura 11: Imágenes de TC en orientación Axial (A), sagital (B) y coronal (C) de articulaciones sacroilíacas.

Los criterios de definición de sacroilitis por TC son análogos a la clasificación radiográfica de Nueva York modificada, con la inclusión de erosiones, estrechamiento o ensanchamiento del espacio articular y anquilosis parcial o completa de la articulación, como se puede apreciar en la **figura 12**. (41)

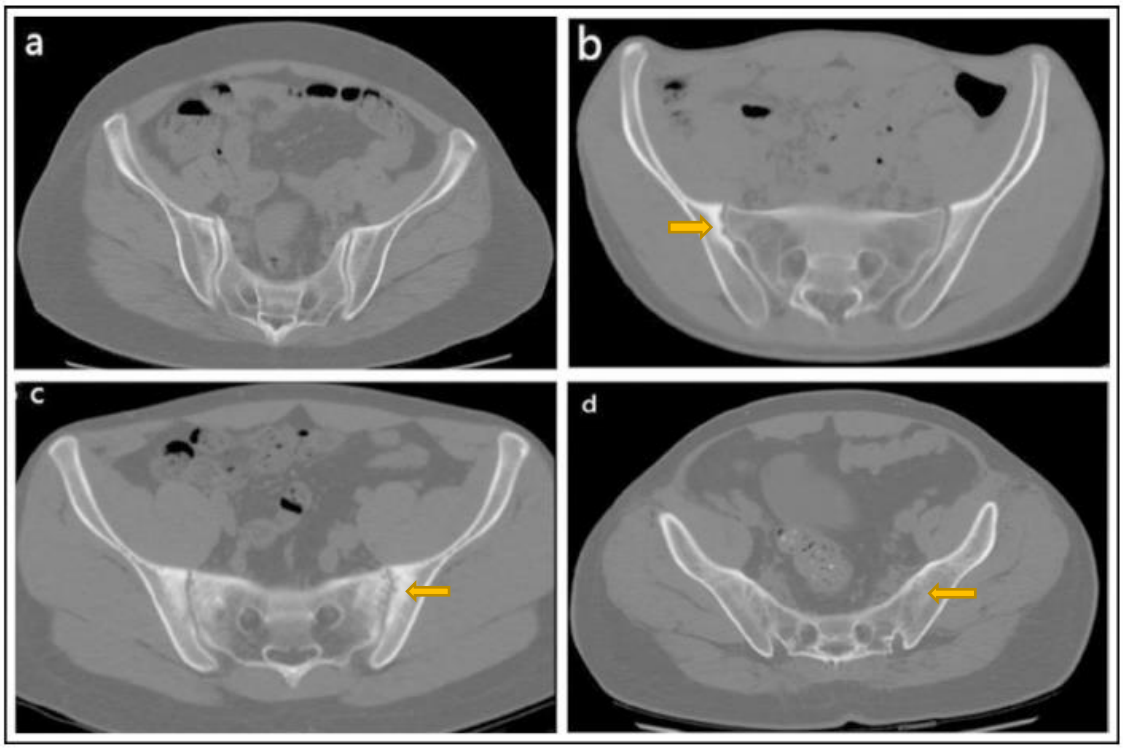

Figura 12: Grados de sacroilitis en cortes axiales TC: a) **grado 1** cambios mínimos; b) **grado 2** pequeñas áreas localizadas de erosión o esclerosis; c) **grado 3** lesiones definidas con erosiones, esclerosis, ensanchamiento o estrechamiento del espacio articular; d) **grado 4** anquilosis completa. *Imagen tomada de Jiangbiao X, Jing C, Jianxin T, Wenjing Y. Association of HLA-B27 status and gender with sacroiliitis in patients with ankylosing spondylitis. Pakistan Journal of Medical Sciences Online. 2014; 30(1):22-7*

Li *et al.* (43) utilizaron una exploración oblicua con el fin de evitar los ovarios, demostrando además que se precisaba de menos cortes para cubrir toda la articulación SI en comparación con la exploración axial habitual.

A pesar de que generalmente los **TC abdominal**es tienen menos resolución que los TC de articulaciones SI (dependerá de los parámetros de reconstrucción) y utilizan cortes axiales en lugar de oblicuos, Chan *et al.* (44) realizaron una comparación entre ambos encontrando que, para una definición de sacroilitis establecida por la presencia de anquilosis o ≥ 3 erosiones, la sensibilidad de la TC abdominal era de un 91% y la razón de

verosimilitud positiva de 10,3. Se debe tener en cuenta que la media de evolución de la espondilitis anquilosante de la cohorte de dicho estudio era de 19 años, por lo que presumiblemente todos tenían cambios avanzados en las articulaciones SI.

La **TC de baja radiación (TCbr)** ha surgido en los últimos años como una alternativa al TC convencional en la obtención de imágenes de las articulaciones SI y columna. En un estudio de 2017 Diekhoff *et al.* utilizaron una TC de baja radiación para el diagnóstico de sacroilitis y lo comparó con la RM y la radiografía simple. Resultó que la dosis de radiación fue similar a la de la radiografía simple (0,51 mSv vs 0,52 mSv) encontrando también que las radiografía subestimaba enormemente las lesiones estructurales SI (41).

Recientemente Wu *et al.* estudiaron el rendimiento diagnóstico de la **TC de energía dual sin calcio virtual (dual-energy virtual non-calcium CT, VNCa)** para la detección de lesiones de edema de médula ósea en las articulaciones SI (45). Se trata de una técnica de imagen que permite la detección de lesiones traumáticas de edema de médula ósea (- 9/14 HU) y de infiltración de células plasmáticas en la médula ósea (- 15/16 HU) con una alta sensibilidad y especificidad. El TC de energía dual adquiere simultáneamente los datos de dos TC situados a diferentes niveles de energía pudiendo cuantificar y sustraer de ambas series de datos, determinados elementos químicos individuales (como, por ejemplo, el calcio). Posteriormente utiliza un software de procesamiento para sustraer el calcio del hueso trabecular mediante la utilización de un proceso virtual de extracción de no-calcio, creando una serie de imágenes virtuales no cálcicas. De esta forma puede observar contenidos aumentados de agua (edema) o de compontes celulares (metástasis óseas o mieloma múltiples) en la médula ósea y aportar información adicional a los cambios estructurales (e incluso

anteriores a ellos) en pacientes con sospecha de enfermedad. **Figura 13**. Wu *et al.* (45) estudiaron de forma prospectiva a 47 pacientes diagnosticados de espondilitis axial realizando una RM y una TC de energía dual con posterior procesamiento de imágenes virtuales no cálcicas. Encontraron que, utilizando un punto de corte de - 35 HU, la sensibilidad y especificidad de la técnica para la detección de lesiones de edema de médula ósea se encontraba entre 87-93% y 91-94%, respectivamente. Los autores excluyeron las articulaciones SI con esclerosis severa y explicaron la limitación de la prueba a la hora de valorar lesiones de edema de médula ósea adyacentes al hueso cortical. Dicho problema era debido a una limitación inherente del algoritmo de imágenes virtuales no cálcicas. En cuanto a la dosis de radiación al utilizar una TC dual, ésta no resultaba ser mayor a una TC convencional.

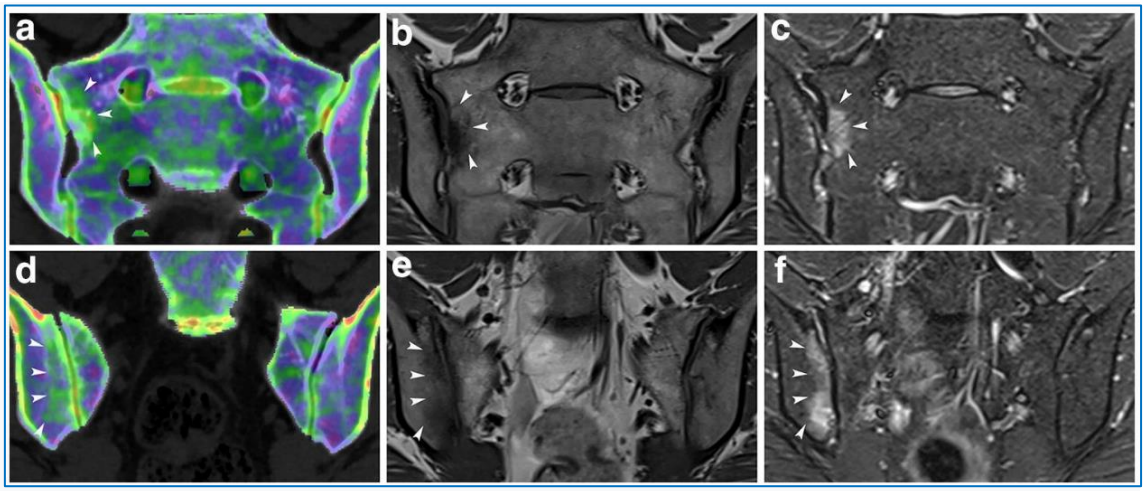

Figura 13: Imágenes de virtual non-calcium CT (a, d), imágenes de RM potenciadas en T1 (b, e) e imágenes de STIR (c, f) de una mujer de 29 años con sospecha de sacroilitis. El EMO se observa en la articulación sacroilíaca derecha de este paciente (puntas de flecha), que se muestra como áreas de color verde brillante con márgenes claros en las imágenes de VNCa. *Imagen tomada de Chen M, Herregods N, Jaremko JL, Carron P, Elewaut D, Van den Bosch F et al. Bone marrow edema in sacroiliitis: detection with dual-energy CT. European Radiology 2020; 30: 3393–3400*

3. Gammagrafía ósea con metil-difosfonato (MDP) marcado con ^{99m}Tecnecio

La **gammagrafía ósea** planar (GGO) es un método que permite transformar en imágenes la mayor captación de radionúclidos en las áreas de recambio óseo acelerado, cualquiera que sea la causa, incluyendo la inflamación. Durante el examen de la articulación SI, la intensidad de la captación de los radionúclidos en el área de interés se compara con una estructura de fondo adyacente, generalmente el sacro, permitiendo una interpretación tanto cualitativa como cuantitativa del resultado. **Figura 14**. Debido a la baja sensibilidad (en torno al 50%) y la razón de probabilidad positiva calculada de 3 para el diagnóstico de sacroilitis, en el año 2008 Song *et al.* sugirieron que "este método de imagen tiene un valor limitado, si es que tiene alguno, en la sacroilitis" (19). Sin embargo, en pacientes con estadios más tempranos de sacroilitis radiográfica, la sensibilidad de la gammagrafía ósea planar resultó ser cercana al 60%.

Posteriormente, en un estudio retrospectivo realizado en el año 2010 por los mismos autores (46), se incluyeron 207 pacientes con dolor lumbar crónico y se les realizó una gammagrafía ósea para estudio de EspAax. A diferencia del estudio de 2008, en este trabajo se utilizó el diagnóstico clínico como *gold standard* diagnóstico, en vez de la RM. Encontraron que los valores de sensibilidad de la gammagrafía para cualquier articulación (unilateral o bilateral), sacroilitis bilateral y sacroilitis unilateral aislada fueron del 64,9%, 40,2% y 24,7% respectivamente. Las especificidades respectivas fueron del 50,5%, 57,7% y 92,8%, resultando unas razones de probabilidad de 1,3, 1,0 y 3,4.

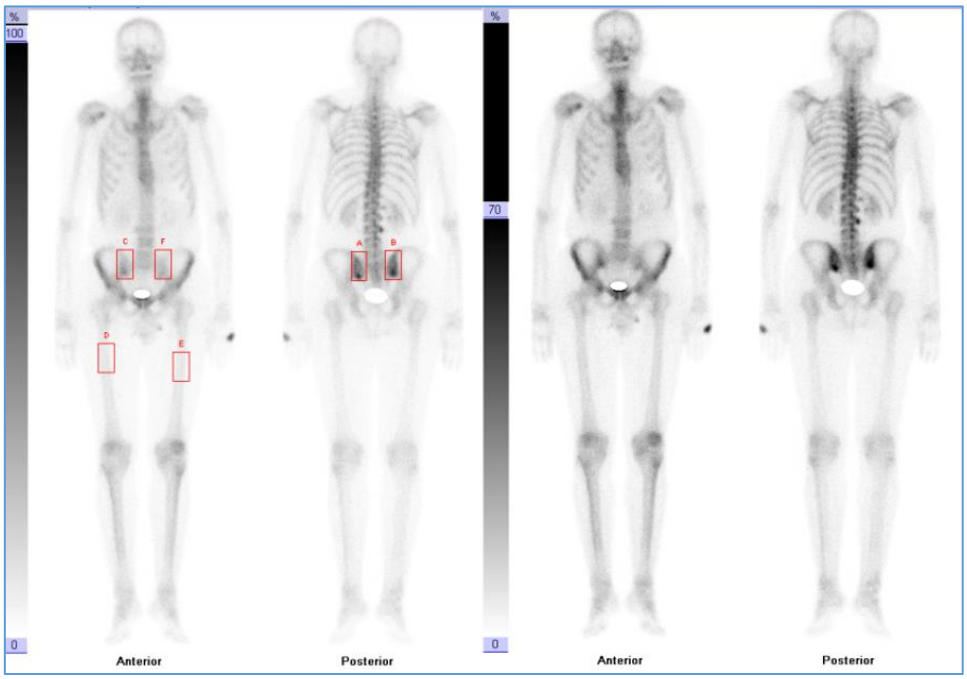

Figura 14: Imágenes de gammagrafía ósea planar en orientación coronal antero-posterior y postero-anterior. Las letras de las figuras marcan los ROIs.

Las variaciones de sensibilidad encontradas en la GGO para el diagnóstico de sacroilitis se atribuyeron a factores tales como el sexo, raza, toma de fármacos, tiempo de imagen, actividad de la vejiga urinaria, antecedente de trauma o fractura, movimiento del paciente, sitio de inyección y ROI seleccionado para los estudios cuantitativos.

Un nuevo estudio llevado a cabo por Gheita *et al.* (16) demostró que la utilización de la imagen SI junto con la afectación articular y entesítica de otras localizaciones repercutía en un beneficio adicional de la GGO en la valoración de la actividad de la enfermedad.

4. Tomografía computarizada por emisión de fotón único (SPECT)

La adquisición tomográfica de la imagen gammagráfica se denomina SPECT (*single-photon emission computed tomography*). Desde hace años se sabe que el SPECT de ^{99m}Tc-MDP aumenta la sensibilidad de la GGO, permitiendo el análisis tridimensional de captación de radionúclidos. En concreto, esta capacidad es particularmente útil para el estudio de las articulaciones SI donde su compleja anatomía es la causa principal de la baja precisión de la radiografía simple y la GGO **Figura 15**



Figura 15: Imágenes de SPECT en orientación axial (A), sagital (B) y coronal (C) de articulaciones sacroilíacas

En la década de los 90 Hanly *et al.* observaron que el SPECT de 99-mTc-MDP presentaba una mayor sensibilidad que la GGO para la detección de sacroilitis (47). En un estudio posterior de los mismos autores, observaron que la RM era la técnica más sensible para detectar sacroilitis y el SPECT la más específica (48), destacando el hecho de que el SPECT, por sí solo, no identificaba la causa de la enfermedad inflamatoria ni las características de la sacroilitis. Esto llevó a los investigadores a pensar que el SPECT-TC podría superar las limitaciones técnicas de la GGO y del SPECT al proporcionar imágenes tridimensionales de la distribución de radioactividad

más específicas en y alrededor de la articulación SI y ayudar a identificar la ubicación del marcador en el sacro y los huesos iliacos. A estas ventajas se suma el hecho de que la TC permite observar erosiones y esclerosis subcondral, alteraciones del espacio articular y formación de hueso nuevo, desempeñando un papel complementario en el diagnóstico final de la sacroilitis.

Siguiendo esta línea de pensamiento, Bozkurt *et al.* propusieron en el año 2001 que las exploraciones SPECT podrían ser más sensibles para la estadificación de la sacroilitis en EspAax (49). Para ello se basaron en la observación de que los cambios inflamatorios histopatológicos primarios que acompañan a la sinovitis y la afectación del cartílago y hueso subcondral son la infiltración de células inflamatorias, la invasión del pannus y el aumento de eosinófilos. El aumento del metabolismo provocado por estos cambios inflamatorios conduciría a una mayor captación de radionúclidos y, por tanto, a un aumento del índice de captación sacroilíaca / promontorio (SI/P) en la exploración SPECT.

En el único estudio reciente de SPECT en articulaciones SI con índices de captación calculados, Koç *et al*. estudiaron 46 pacientes con dolor lumbar crónico, encontrando unos valores de sensibilidad del 80% y de especificidad del 97% para la sacroilitis (50). En este estudio se consideró positivo el SPECT si se observaba un índice SI/P por encima de los valores de normalidad obtenidos en unos estudios de control previos. No se realizó un estudio cuantitativo posterior del SPECT.

Posteriormente, en el año 2017 Pipikos *et al.* (51) compararon el rendimiento diagnóstico en sacroilitis del SPECT respecto a la RM en 43 pacientes con dolor lumbar inflamatorio (criterios ASAS) de más de 6 meses de evolución. 33 de los 43 pacientes cumplieron criterios de EspA. Se estableció como RM

positiva para sacroilitis la presencia de lesiones de EMO u osteítis en las articulaciones SI (criterios ASAS) y como prueba SPECT positiva cuando existía un aumento de captación del radionúclido en la región sinovial de la articulación SI. No se especificaba si dicho aumento de captación se realizaba respecto al sacro u otra localización. Nuevamente no se realizó estudio cuantitativo posterior del SPECT. Dado que la muestra provenía del ejército de su país, la edad media de los pacientes fue muy baja (28 años). Los resultados mostraron una concordancia completa entre los hallazgos positivos del SPECT y la RM para sacroilitis activa, a excepción de un paciente. También se observó que la RM mostraba cambios de inflamación crónica en más pacientes que el SPECT. Los autores sugirieron que la definición de sacroilitis activa en el SPECT debía darse únicamente en caso de que el aumento de captación se localice en la parte sinovial de la articulación SI, considerando que otras hipercaptaciones se relacionaban más con cambios crónicos o de entesopatía. Expusieron que, de esta manera, se aumentaría la concordancia entre los hallazgos de la RM y el SPECT. También demostraron la correlación existente entre mayores índices de captación del SPECT y las lesiones más intensas de la RM. No se llegó a graduar cuantitativamente ninguna de las dos pruebas.

5. Resonancia magnética

A día de hoy, la **resonancia magnética** es la técnica de imagen de elección para caracterizar la sacroilitis temprana, evaluar su gravedad y la actividad de la enfermedad, desplazando a otras técnicas como la gammagrafía ósea, la radiografía simple o la TC. (52,53).

Se trata de una técnica con una buena resolución espacial y una alta resolución de contraste en base a la obtención de imágenes morfológicas con secuencias potenciadas tanto en T1 como en T2.

Su capacidad para mostrar de manera fiable el edema de la médula ósea alrededor de las articulaciones SI, la convierte en la técnica de imagen más sensible para detectar sacroilitis, además de ser comparable al TC de baja radiación para demostrar las erosiones y anquilosis (41).

La lesión de RM más frecuente, confiable y sensible para el diagnóstico de la sacroilitis activa es el edema de médula ósea (EMO) (7). **Figura 16**

El EMO es un marcador de inflamación y debe cumplir ciertos criterios para que pueda hacerse el diagnóstico de sacroilitis en EspAax como: tener al menos ≥1 cm de profundidad y ser visible en al menos dos imágenes de RM contiguas, o en dos ubicaciones separadas dentro de la misma imagen (54,14).

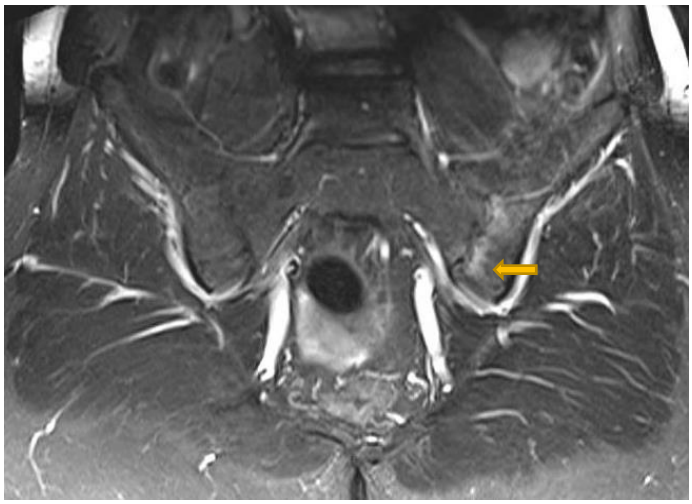

Figura 16: Imagen de RM en secuencia STIR, en orientación coronal oblicua de las articulaciones sacroilíacas. Presencia de edema subcondral en el componente ilíaco del lado izquierdo (flecha).

Existen varios métodos de puntuación semicuantitativos por RM para la evaluación de lesiones EMO de las articulaciones SI, siendo las escalas de Berlín (55) y la escala del Consorcio de Investigación de Espondiloartritis de Canadá (SPARCC) (56) las más utilizadas en los ensayos clínicos. Ambos sistemas de puntuación se desarrollaron más con fines de clasificación que de diagnóstico, buscando definir cohortes homogéneas para la investigación. Por tanto, no deberían utilizarse para confirmar o refutar un diagnóstico de EspAax. Aunque las lesiones en la RM sean compatibles con una sacroilitis inflamatoria, para hacer el diagnóstico de EspAax deben considerarse también los criterios clínicos y serológicos. A pesar de ello, y aunque no se utilizan para la práctica clínica diaria, estas escalas sí nos orientan a cómo evaluar y puntuar la sacroilitis y la actividad inflamatoria general.

Otras escalas de valoración de sacroilitis menos utilizadas son la escala de Leeds y el método SCAISS (57).

Al informar los exámenes de RM de las articulaciones SI debe tenerse en cuenta que "no todos los brillos son oro" (58) y no todos los EMO implican una sacroilitis inflamatoria. Estudios de RM de pelvis en población sana han demostrado que las lesiones de EMO que simulan una sacroilitis son frecuentes, apareciendo en un tercio de los pacientes con dolor lumbar inflamatorio no EspA, atletas jóvenes y mujeres embarazadas (9). Por ello, no resulta conveniente depender únicamente de los resultados de la RM para hacer un diagnóstico de EspAax, siendo preciso utilizarla como una herramienta más en el proceso diagnóstico que incluye pruebas clínicas y serológicas (58). El diagnóstico de EspAax solo debe realizarse después de una cuidadosa consideración del cuadro clínico, las pruebas serológicas y, cuando sea preciso, los hallazgos de la RM (58). Pese a todo, la sensibilidad de los nuevos criterios ASAS para el diagnóstico de EspAax es de un 76% con una especificidad del 94% (59).

Otro problema añadido al sobre diagnóstico de sacroilitis por RM es su baja sensibilidad en estadios iniciales de EspAax. Un tercio de los pacientes diagnosticados como EspAax precoz (< 2 años de evolución) bajo criterios clínicos/serológicos, tienen una RM negativa (60,61).

Existen otras lesiones de RM que orientan al diagnóstico de EspAax, siendo las erosiones y las lesiones grasas rodeadas de esclerosis las más destacadas. Las erosiones visualizadas en la secuencia oblicua coronal ponderada en T1, aumentan la especificidad de la RM para el diagnóstico de sacroilitis (41). Sin embargo, no son específicas de esta patología y pueden observarse en otras entidades como la artrosis o la *osteitis condensans ilii* (41). Podemos observar erosiones en un 5% de los pacientes con lumbalgia inespecífica, pero su frecuencia es menor (1%) en pacientes sanos < 45 años (41,62). **Figura 17**

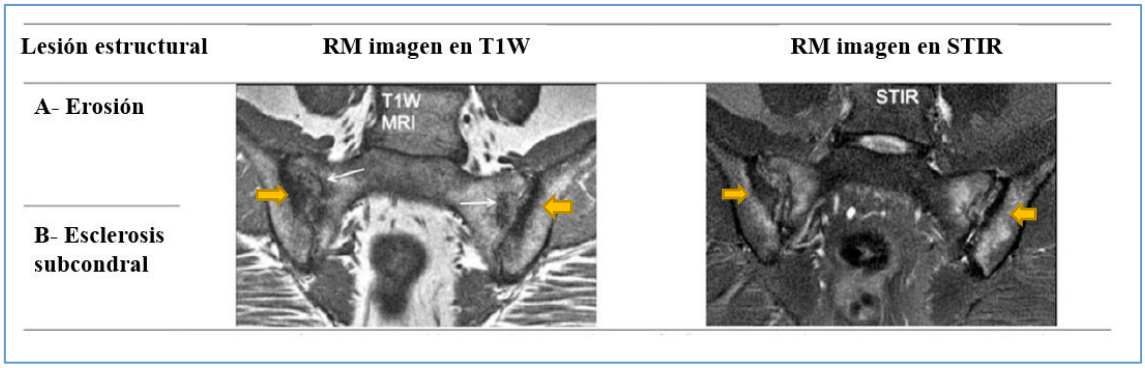

Figura 17: *A:* Erosión: las flechas blancas en la secuencia potenciada en T1 (T1W) indican erosiones sacras con pérdida del hueso cortical y degeneración grasa. *B:* Esclerosis subcondral: las flechas amarillas indican una señal de coloración oscura de los dos cortes de RM en ambos huesos iliacos. *Tomada de Aouad K, Maksymowych WP, Baraliakos X, Ziade N. Update of imaging in the diagnosis and management of axial spondiloarthritis. Best Pract Res Clin Rheumatol. 2020;34(6):101628.*

Una señal de T1 alta junto al borde articular, rodeada de esclerosis, representa una metaplasia grasa reparativa denominada "relleno" (*backfill*). Dichas lesiones son altamente sugestivas de EspAax (63,64) y se teoriza que podrían representar un paso intermedio entre la erosión y la anquilosis. Tanto la capsulitis, como la entesitis, otro tipo de lesiones grasas y la sinovitis son lesiones poco frecuentes y que sirven para apoyar el diagnóstico de sacroilitis en EspAax (65). **Figura 18**

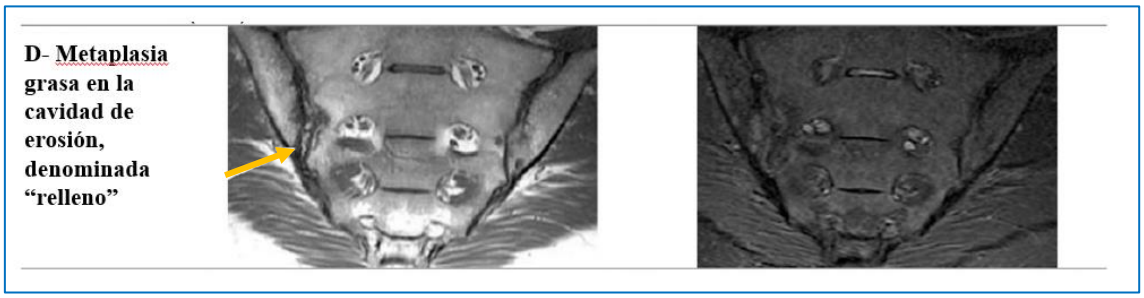

Figura 18: Metaplasia grasa dentro de la cavidad de erosión o "relleno": En la secuencia potenciada en T1 (T1W) se observa una región con aumento de señal dentro del espacio articular (flecha) localizada en el área de una antigua erosión bordeada en su parte lateral por una banda irregular oscura. *Tomada de Aouad K, Maksymowych WP, Baraliakos X, Ziade N. Update of imaging in the diagnosis and management of axial spondiloarthritis. Best Pract Res Clin Rheumatol. 2020;34(6):101628.*

Las lesiones estructurales de esclerosis subcondral, erosiones y el estrechamiento/anquilosis del espacio articular, son signos de enfermedad crónica evolucionada y se detectan de manera más fiable en la TC que en la RM, pudiendo también apreciarse en la radiografía simple.

Como la interpretación de las articulaciones SI en la RM no siempre es sencilla (58), con el fin de minimizar los falsos positivos y las asignaciones negativas, se recomienda que estos exámenes sean interpretados por especialistas con experiencia en el diagnóstico de sacroilitis. Es por ello que,

en los últimos años, el grupo para el estudio de las Espondiloartritis de la Sociedad Española de Reumatología (GRESSER) ha promovido una serie de proyectos que buscan mejorar la formación de los reumatólogos y radiólogos en la lectura de imágenes de RM (Proyecto PROGRESSES) (66) y han desarrollado listas de verificación de imágenes de RM para su uso en la práctica clínica diaria (67). **Figura 19**

Checklist for MRI report of sacroiliac joint	
Technique	Slices and sequences, gadolinium, signal/noise ratio (or image quality), artifacts
Anatomic variant	Lumbosacral transition anomaly, (posterior) accessory joint, bilateral bipartite iliac bone plates
SIJ	Space: normal, increased or reduced; synovitis/effusion (yes/no); interline calcification (yes/no)
	Subchondral cortical: absence or presence of osteophytes, geodes, erosions, backfill lesion, bony bridges, and ankylosis Subchondral bone marrow: edema, fat, sclerosis
	Bone marrow adjacent to capsule insertion (edema/capsulitis)
Other entheses	Signal (normal, increased)
Visualized lumbosacral union	L5–S1 disc: normal, degenerative disc disease (Modic) vs. inflammatory disc disease
	Interapophyseal joints: normal, degenerative changes vs. inflammatory pathology
Other findings	Increase of perijoint soft tissue (for example, infectious sacroiliitis)
	Radicular tumor (for example, schwannoma)
	Bone injury (hidden fracture, failure or stress fracture, tumor, tumoral diffuse infiltration, and others)
	Intrapelvic injury
	Hips (if included in para-axial slice): absence or presence of bone edema, joint pinching, erosions, geodes, osteophytes, synovitis–effusion

Figura 19: listas de verificación en imágenes de RM para su uso en la práctica clínica diaria. *Tomada de Almodóvar R, et al. Magnetic resonance imaging assessment in patients with axial spondyloarthritis: development of checklists for use in clinical practice. Rheumatol Int. 2019; 39(12):2119-2127.*

Protocolo de estudio RM en articulaciones sacroilíacas

En el documento del grupo de trabajo ASAS/OMERACT también se incluyen recomendaciones técnicas para los estudios de las articulaciones SI con RM. El protocolo de estudio debe incluir: una secuencia STIR (TR/TE/TI 4000/60/150 ms), secuencia T1 (TR/TE 500/10 ms) y secuencia T2 TSE (turbo espín eco) (TR/TE 4000/60 ms) o T2 EG (eco gradiente) (TR/TE 180/7,15 ms) (68). Posteriormente puede añadirse una secuencia T1 con saturación grasa (SG) + contraste intravenoso de gadolinio (Gd) (TR/TE

660/16 ms) para detectar lesiones inflamatorias activas y aclarar signos sospechosos apreciados en el estudio sin medio de contraste. La matriz de imagen debe ser de al menos de 512 píxeles y cada secuencia debe contar con al menos 10-12 cortes (separación entre cortes de 0,4 mm), cada uno con un grosor de 3-4 mm. Se recomienda que las secuencias básicas (STIR y T1 TSE) se hagan en plano coronal oblicuo, esto es, paralelo a la línea que pasa por el margen superior y dorsal de S1 y S3, mientras que las secuencias adicionales pueden realizarse en transversal oblicuo (paralelo al platillo vertebral superior S1). Para la sacroilitis, EULAR (69) no recomienda la obtención de imágenes con contraste de gadolinio intravenoso (como T1-SG + Gd) ya que no se ha demostrado que aumente la precisión diagnóstica y es costosa. Sin embargo, en casos dudosos, se puede utilizar para el diagnóstico diferencial.

En cuanto a las lesiones estructurales (esclerosis, lesiones grasas y anquilosis), la secuencia T1 es por lo general suficiente para detectarlas, aunque las secuencias T1 FS y T2 TSE o EG permiten ver mejor el cartílago y, por tanto, pueden ser útiles para localizar erosiones (68,70).

Criterios ASAS: hallazgos en RM y definición de sacroilitis

Los criterios ASAS para diagnosticar las EspAax fueron publicados en el año 2009 (7) y validados en un estudio internacional de cohortes. Se obtuvieron unos valores de sensibilidad del 82,9% y de especificidad del 84,4%. Dichos valores resultaron ser mejores que los obtenidos por los criterios de clasificación anteriormente utilizados: criterios de Amor et al. (sensibilidad 82,9% y especificidad 77,5%) y criterios ESSG (sensibilidad 85,1% y especificidad 65,1%), ambos ajustados para RM (7). Es de señalar

que el diagnóstico por la rama radiológica ya presentaba por sí solo una sensibilidad y especificidad del 66,2 y 97,33% (7).

Con el fin de establecer unos criterios comunes para diagnosticar la sacroilitis mediante RM, el grupo ASAS/*Outcome Measures in Rheumatology Network* (OMERACT), formado por ocho reumatólogos y dos radiólogos, agrupó los signos de EspAax descritos en los estudios de RM y estableció cuáles eran necesarios para diagnosticar una sacroilitis asociada a EspAax (14).

Las lesiones detectadas con la RM en las articulaciones SI se clasificaron en dos grandes grupos: **lesiones inflamatorias activas** (o agudas) **y lesiones estructurales** (o crónicas). Sus definiciones estandarizadas fueron revisadas y validadas recientemente por el grupo de trabajo ASAS-MRI (68,71). También se describieron nuevas lesiones de RM como el líquido del espacio articular o la metaplasia grasa en una cavidad de erosión (68).

1. Lesiones inflamatorias activas

Se definieron cuatro tipos de lesiones inflamatorias en la sacroilitis asociada a EspAax: edema óseo y osteítis, sinovitis, entesitis y capsulitis. Pero solo el edema de médula ósea y la osteítis son indispensables para el diagnóstico de sacroilitis activa.

a) Edema óseo y osteítis

Son muy sugestivos de sacroilitis activa. El edema óseo se detecta hasta en el 90% de los pacientes con EspA (68). Se definió como una hiperintensidad de señal en STIR, siendo frecuentemente hipointenso en secuencias potenciadas en T1. El hueso interforaminal sacro constituye la intensidad de

señal ósea de referencia. El realce en secuencias T1 con saturación grasa tras inyectar contraste paramagnético intravenoso (T1-SG + Gd) refleja un aumento de la vascularización y la perfusión reactiva a la inflamación, y se denominó osteítis. **Figura 20**

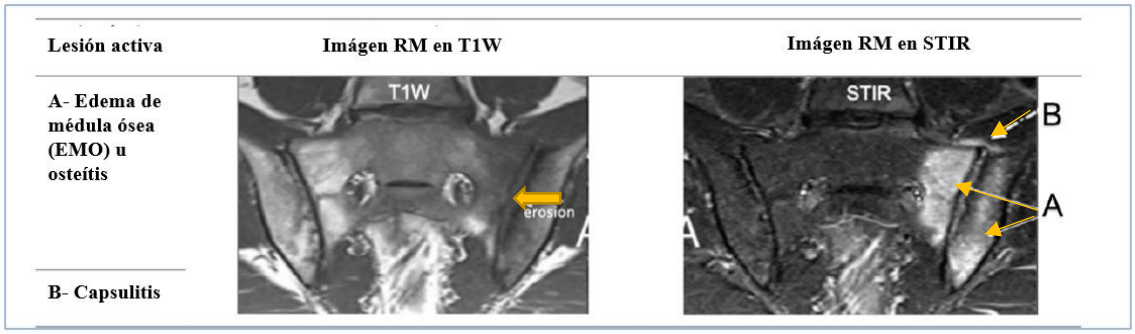

Figura 20: *A:* edema óseo extenso en hueso iliaco izquierdo y en sacro con señal hiperintensa en STIR. *B* capsulitis*:* hiperseñal en STIR en región anterosuperior de la cápsula articular. *Tomada de Aouad K, Maksymowych WP, Baraliakos X, Ziade N. Update of imaging in the diagnosis and management of axial spondiloarthritis. Best Pract Res Clin Rheumatol. 2020;34(6):101628.*

En 2009, ASAS definió una RM positiva, es decir, sacroilitis activa "altamente sugestiva de EspAax" si se observaba una lesión de EMO en el mismo cuadrante SI en al menos dos cortes consecutivos de la RM o si había más de una lesión de EMO en un solo corte (54, 14). Aunque la afectación ósea es típicamente periarticular (médula ósea subcondral), los criterios ASAS no establecían requerimientos en cuanto a la distribución de las lesiones.

En 2016, el grupo de trabajo ASAS-MRI actualizó la definición de una RM positiva, agregando que la lesión EMO observada en STIR o T2-SG o la osteítis en T1-SG + Gd debían estar claramente presente en una ubicación anatómica típica en la médula ósea subcondral y el aspecto debía ser muy

sugestivo de EspAax (51). En particular, se enfatizó la importancia de la interpretación contextual de las exploraciones potenciadas en T1-SG. Esta definición se designó con fines de clasificación más que para diagnóstico. En ausencia de EMO, las otras lesiones de RM inflamatorias o estructurales no se consideraron suficientes para definir "sacroilitis activa en la RM" (54).

b) Sinovitis

La sinovitis se definió como un aumento de la intensidad de señal similar a los vasos sanguíneos en el margen sinovial del espacio articular SI, en secuencia T1-FS + Gd. Las secuencias STIR no permiten distinguir la sinovitis del líquido articular.

c) Entesitis

Se consideró como tal la hiperintensidad en secuencias STIR o T1-SG + Gd en las zonas de inserción de tendones y ligamentos, incluyendo el espacio retro-articular (ligamentos interóseos). La alteración de señal puede extenderse a la médula ósea y a las partes blandas adyacentes. **Figura 21**

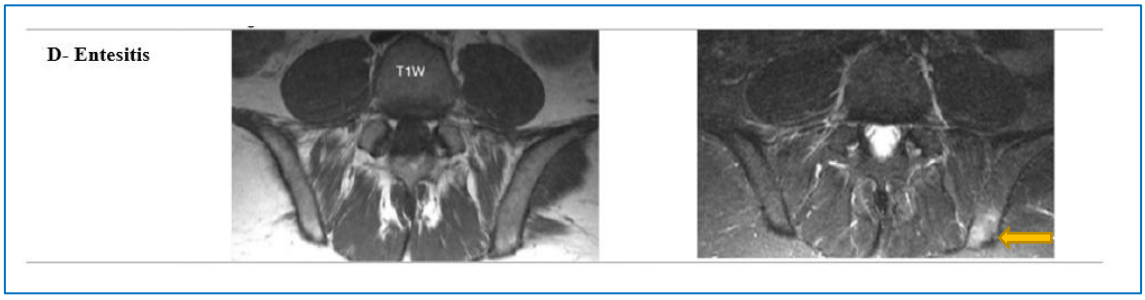

Figura 21: Entesitis: la flecha en la secuencia STIR señala la región con aumento de señal en la médula ósea del hueso iliaco izquierdo varios cortes por detrás de la articulación sacroilíaca. *Tomada de Aouad K, Maksymowych WP, Baraliakos X, Ziade N. Update of imaging in the diagnosis and management of axial spondiloarthritis. Best Pract Res Clin Rheumatol. 2020;34(6):101628.*

d) Capsulitis

Los signos de capsulitis son similares a los de la sinovitis, pero en este caso la intensidad de señal anormal afecta a las cápsulas anterior y posterior. Puede extenderse medial y lateralmente en el periostio.

2. Lesiones estructurales

Existen cuatro tipos de lesiones que reflejan un daño estructural que aparece como secuela de la afectación inflamatoria previa de las articulaciones SI: esclerosis subcondral, erosión, depósito de médula ósea grasa periarticular y puentes óseos/anquilosis.

a) Esclerosis subcondral

La esclerosis subcondral se definió como focos o áreas con baja intensidad o vacío de señal en todas las secuencias, sin captación en las secuencias con gadolinio. La esclerosis atribuible a una EspAax debe extenderse al menos 5 mm desde el espacio articular, porque en los sujetos sanos pueden observarse focos pequeños de esclerosis. **Figura 22**

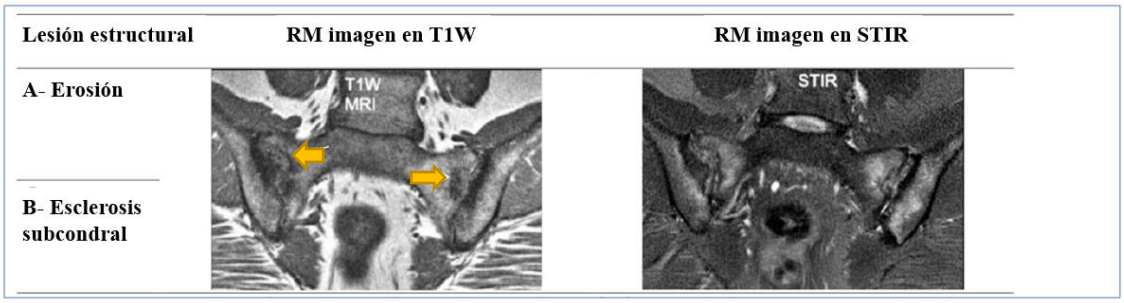

Figura 22: *A:* Erosión: las flechas en la secuencia T1W indican erosiones sacras con pérdida del hueso cortical y degeneración grasa. *B:* Esclerosis subcondral: señal de coloración oscura de los dos cortes de RM en ambos huesos iliacos. *Tomada de Aouad K, Maksymowych WP, Baraliakos X, Ziade N. Update of imaging in the diagnosis and management of axial spondiloarthritis. Best Pract Res Clin Rheumatol. 2020;34(6):101628.*

b) Erosiones

Las erosiones aparecen como defectos óseos de la superficie articular, hipointensos en T1 e hiperintensos en STIR si están activos. Inicialmente aparecen como lesiones aisladas y, al confluir, pueden producir un «pseudoensanchamiento» articular.

c) Depósito de médula ósea grasa periarticular

El depósito de médula ósea grasa se considera una lesión crónica en las EspAax porque se observa característicamente en zonas donde se localizan las lesiones inflamatorias activas. Su base anatomopatológica no es totalmente conocida (68). Se caracteriza como un aumento de la intensidad de señal en secuencias T1. Es un hallazgo inespecífico que aparece hasta en el 27% de los sujetos sanos (70). **Figura 23**

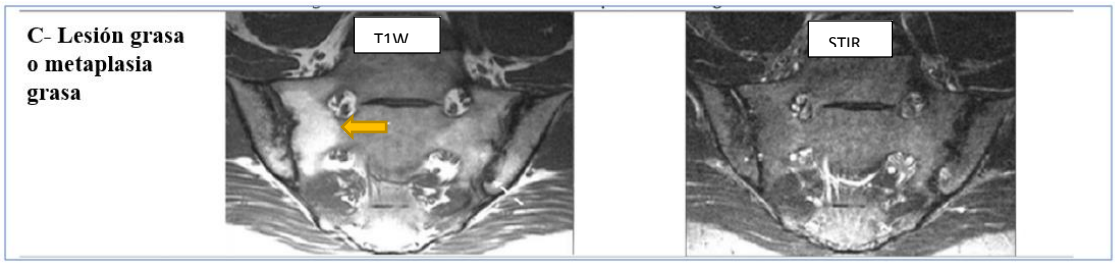

Figura 23: Lesión grasa o metaplasia grasa: la flecha apunta a una región con aumento homogéneo de la señal en el hueso sacro derecho en la secuencia T1W que tiene un borde distinto y se encuentra adyacente al hueso subcondral y a una erosión en la cortical del sacro derecho. También se observan áreas de metaplasia grasa más pequeñas en la región inferior de ambos huesos iliacos pegadas a áreas de erosión, especialmente en el hueso iliaco izquierdo (flecha). *Tomada de Aouad K, Maksymowych WP, Baraliakos X, Ziade N. Update of imaging in the diagnosis and management of axial spondiloarthritis. Best Pract Res Clin Rheumatol. 2020;34(6):101628.*

d) Puentes óseos y anquilosis

Son lesiones hipointensas en todas las secuencias, en ocasiones rodeadas de depósitos de médula ósea grasa. Inicialmente aparecen «prominencias óseas» que se enfrentan una a la otra y, finalmente confluyen formando puentes que atraviesan la articulación y, en casos graves, borran el espacio articular (anquilosis). **Figura 24**



Figura 24: *E:* Puentes óseos: en ambas articulaciones sacroilíacas se observan áreas en la secuencia T1W donde existe una continuidad de la señal de médula ósea a través del espacio articular. *F:* Anquilosis: en ambas articulaciones sacroilíacas se observan áreas en la secuencia T1W donde existe una continuidad de la señal de médula ósea a través del espacio articular. *Tomada de Aouad K, Maksymowych WP, Baraliakos X, Ziade N. Update of imaging in the diagnosis and management of axial spondiloarthritis. Best Pract Res Clin Rheumatol. 2020;34(6):101628.*

Teniendo en cuenta estos signos se estableció por consenso que, para diagnosticar una sacroilitis secundaria a EspAax con RM, debía haber ineludiblemente focos de edema óseo en STIR u osteítis en T1-SG + Gd independientemente de la concurrencia o no de las demás lesiones inflamatorias o estructurales.

Escalas de Medición de sacroilitis en RM

a) Escala Berlín de RM de las articulaciones SI (55)

El método de RM de Berlín modificado se basa en la clasificación global de las lesiones en la porción cartilaginosa de las articulaciones SI. La inflamación y las lesiones grasas se evalúan en los cuadrantes de cada articulación SI, mientras que las erosiones, la anquilosis y la esclerosis subcondral se evalúan en las articulaciones derecha e izquierda. En cada cuadrante, la extensión de la inflamación y las lesiones grasas se clasifican según los criterios de la **tabla 1** y las erosiones según los criterios de la **tabla 2**. La anquilosis y esclerosis se puntuaron de forma dicotómica (presente/ausente).

Los rangos de puntuación van, por tanto, de 0-24 para inflamación, 0-24 para lesiones grasas, 0-6 para erosiones, 0-2 para esclerosis y 0-2 para anquilosis.

Tabla 1: Extensión de la inflamación y las lesiones grasas

Puntuación	Criterio
0	**No presente**
1	**<33% del área del cuadrante**
2	**≥33% a <66% del área del cuadrante**
3	**≥66% del área del cuadrante para las lesiones de inflamación**

Tabla 2: Erosiones

Puntuación	Criterio
0	**Sin erosiones**
1	**1 – 2 erosiones**
2	**3 – 5 erosiones**
3	**> de 5 erosiones**

b) Escala SPARCC de RM de las articulaciones sacroilíacas (56)

La puntuación SPARCC MRI para la inflamación de la articulación SI se basa en la evaluación de los seis cortes semicoronales consecutivos que cubren la porción cartilaginosa de la articulación en secuencias con supresión de grasa de anterior a posterior. Los puntajes SPARCC para lesiones estructurales de la articulación SI se basan en la evaluación de cinco cortes semicoronales consecutivos. Todas las lesiones se puntúan de forma dicotómica (presente/ausente) de acuerdo con definiciones validadas. La inflamación, la grasa y las erosiones se evalúan por cuadrante de articulación SI, y el relleno y la anquilosis se evalúan por mitad de la articulación (superior vs inferior). Para la puntuación de inflamación, se otorga un punto adicional por articulación y por corte si la intensidad de la señal de la lesión es homogénea y tiene > 1 cm de profundidad desde la superficie articular ("lesión profunda"). También se otorga un punto adicional por articulación y por corte si la intensidad de la señal es tan brillante como el líquido cefalorraquídeo en el mismo nivel horizontal o los vasos sanguíneos sacros

("lesión intensa"). Todo ello proporciona un rango de puntuación total en la escala de inflamación que va de 0 a 72: 48 para EMO, 12 para intensidad, 12 para profundidad y 72 en total (56). Para la puntuación de las lesiones estructurales, una lesión grasa se puntúa solo si ésta se extiende > 1 cm hacia la médula ósea, no existiendo puntuaciones adicionales. La puntuación incluye cuatro grados de gravedad con respecto a la esclerosis, erosiones y anquilosis y asigna los valores correspondientes de cero a cuatro. Se califican las articulaciones SI derecha e izquierda por separado resultando en una puntuación total máxima de ocho.

Utilidad diagnóstica de las lesiones de sacroilíacas por RM

Una revisión sistemática reciente sobre el rendimiento diagnóstico de la RM informó de una mayor especificidad cuando otras lesiones como la erosión y la lesión grasa se asociaban con las lesiones de edema de médula ósea (72). En varios estudios, las erosiones en pacientes con EspAax no radiológica mostraron una buena especificidad pero una sensibilidad pobre a moderada, que aumentaba en caso de utilizar pacientes con espondilitis anquilosante (EA) (75). Con respecto a la utilidad de la lesión grasa SI, cuatro estudios (9, 73-75) han mostrado una sensibilidad baja a moderada (0,15-0,70) pero una especificidad moderada a alta (0,72-0,95) para el diagnóstico de EspAax con mayor especificidad en EA que en EspAax no radiológica (72). En cuanto a las otras lesiones de RM, en dos estudios (74,76) que incluían anquilosis, esclerosis, capsulitis y señal de líquido, el fenómeno de relleno y vacío (presencia de gas en el espacio articular asociado con enfermedades degenerativas), mostraron un rendimiento diagnóstico limitado (72, 65).

La adición de difusión a la RM convencional no mejora significativamente el rendimiento diagnóstico general en términos de precisión, sensibilidad o

confianza en la detección de sacroilitis inflamatoria, pero tiene una mayor especificidad y concordancia entre observadores. (77).

No se debe olvidar que en la mayoría de los trabajos publicados sobre la validación de los hallazgos de RM en los criterios ASAS, el diagnóstico clínico no es independiente de la información proporcionada por la RM y no se evalúa su reproducibilidad (78). Por lo tanto, para validar la RM como estándar oro diagnóstico de la sacroilitis, se requieren estudios longitudinales de cohortes más amplias con grupos de pacientes con EspAax precoz y dolor lumbar crónico.

6. Estudio multimodal SPECT-TC

La unión de los equipos de SPECT con los tomógrafos computarizados (TC) en un mismo soporte, constituye una gammacámara multimodal o SPECT/TC que permite la obtención simultánea tanto de imágenes funcionales como anatómicas de los órganos. Ambas imágenes se fusionan por medio de algoritmos especiales incluidos en programas informáticos para la adquisición y el procesamiento de los estudios diagnósticos. El primer sistema SPECT-TC fue diseñado en los años 90 por Hasegawa *et al.* y desde entonces se han fabricado equipos cada vez más complejos y avanzados que permiten la fusión de la imagen del SPECT con la imagen del TC en una sola imagen de excelente calidad (79).

Al igual que ocurre en la gammagrafía ósea planar, el tecnecio 99m es el radionúclido ideal para la obtención de imágenes SPECT-TC dadas sus características: vida media corta de 6 horas, emisión gamma monoenergética (140 keV) y bajo costo de producción. Desde el punto de vista químico, el

tecnecio es un metal de transición muy versátil que puede formar con facilidad compuestos y complejos (complejos de coordinación con muchas moléculas).

Las únicas limitaciones del uso de esta prueba de imagen están relacionadas con la exposición a la radiación: mujeres embarazadas o pacientes que hayan sido expuestos a múltiples exploraciones radiológicas en periodos cortos de tiempo. A este respecto es preciso destacar que la TC utilizada en esta técnica es una TC de baja radiación dado que no se utiliza con fines diagnósticos sino que básicamente como localizador de la actividad del radiotrazador.

Gracias al uso de ^{99m}Tc-MDP para medir la captación y acumulación del trazador local, las exploraciones SPECT han ayudado en las últimas décadas al diagnóstico de la inflamación y los tumores óseos. La exploración SPECT revela no solo los cambios macro-estructurales del hueso y las articulaciones, sino también los cambios en la vascularización y el metabolismo que son indicativos de una etapa temprana de enfermedad. Por lo tanto, tiene un gran potencial para aumentar la sensibilidad del diagnóstico precoz (80).

Se han realizado varios estudios que han propuesto al SPECT/TC como una modalidad diagnóstica útil para la evaluación de la disfunción SI (49) y la sacroilitis inflamatoria de pacientes con EspAax (25, 26). Sin embargo, dichos estudios no han llegado a estudiar a fondo la utilidad de la técnica.

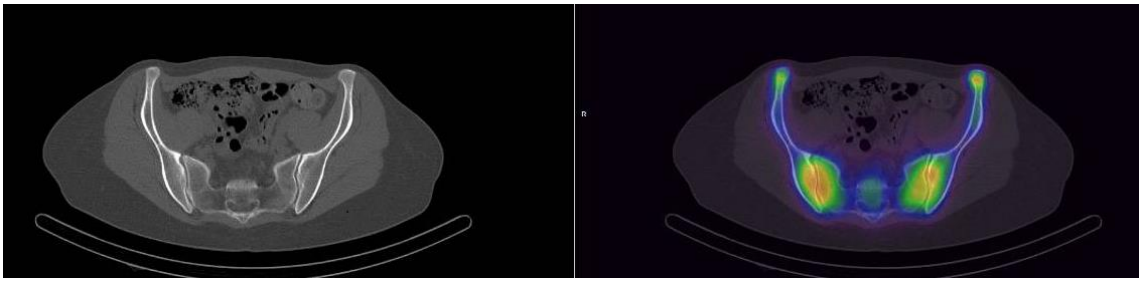

Figura 25: Imágenes de SPECT/ TC en orientación axial de articulaciones sacroilíacas.

El primer estudio de SPECT/TC para diagnóstico de sacroilitis en pacientes con EspAax fue llevado a cabo por Kim *et al.* en el año 2015 (25). Se trataba de un estudio prospectivo de 20 pacientes con espondilitis anquilosante (EA) y dolor lumbar inflamatorio (DLI) según los criterios de Amor, con un inicio de síntomas menor de cinco años y que no presentaban cambios o solo cambios mínimos en la radiografía de SI realizada en el momento de la inclusión. Los pacientes debían cumplir cuatro de los siguientes cinco criterios de DLI: mejoría con el ejercicio, dolor nocturno, inicio insidioso, edad de inicio menor de 40 años y no mejoría con el reposo. Como grupo control se utilizó a 13 pacientes con dolor lumbar o de cadera crónico con radiografías normales. La radiografía de SI se graduó en cinco grados: grado 0: normal; grado 1: sospechoso de sacroilitis; grado 2: esclerosis y algunas erosiones; grado 3: erosiones severas, ensanchamiento del espacio articular y alguna anquilosis; grado 4: anquilosis completa. Se recogieron variables demográficas de edad, sexo, inicio de la sintomatología, duración de los síntomas, índice de masa corporal, artritis periférica, entesitis, uveítis, historia familiar de EspA y las variables serológicas HLA-B27, VSG y PCR. El rango medio de edad fue de 35,3 años y hubo un predominio masculino en el grupo de EspA (12:8). La media de inicio de sintomatología fue de 33,2 años y la duración media de los síntomas 24 meses. No existían diferencias significativas entre los grupos por rangos de edad, inicio de sintomatología, duración de los síntomas e índice de masa corporal, encontrándose únicamente diferencias con mayor prevalencia en el grupo de EA en las variables de HLA-B27, artritis periférica y elevación de VSG y PCR. El coeficiente de variación de la reproductibilidad del test para los análisis VOI y SPECT/TC fue de 5,6%, demostrando una reproductibilidad fiable. Encontraron un aumento del índice SI/P en SPECT/TC en el grupo de EA con respecto a controles (1,68 vs 1,43; $p<0,001$) y no encontraron diferencias significativas entre grupos con la gammagrafía ósea (1,1 vs 1,12; $p=0,916$).

El área bajo la curva del SPECT/TC fue de 0,862 (p<0,01); y de 0,523 (p=0,832) en la GGO. Utilizando como punto de corte del índice SI/P de 1,5, los valores de sensibilidad y especificidad del SPECT/TC fueron del 80 y 84,6% respectivamente. En la GGO, utilizando un punto de corte de 1,08, los valores de sensibilidad y especificidad fueron de un 65% y un 53,9%. Al analizar el índice SI/P del SPECT/TC respecto al grado de sacroilitis en las radiografías, encontraron un aumento del índice SI-sacro que aumentaba con el grado de sacroilitis radiológica: grado 0: 1,54; grado 1: 1,80; grado 2: 1,81 (p<0,007). No encontraron diferencias significativas en el índice SI-sacro de la gammagrafía ósea respecto a las radiografías simples.

El segundo estudio publicado hasta la fecha sobre el papel del SPECT/TC con Tecnecio-99m en la detección de sacroilitis fue el estudio de Parghane *et al.* realizado en el año 2017 (26). En este estudio prospectivo de 155 pacientes diagnosticados de EspA según los criterios ESSG, se evaluó el papel del SPECT/TC con respecto a la RM y los marcadores clínicos en la detección de sacroilitis. La media de edad de la cohorte de paciente fue de 35,8 años con un ligero predominio del sexo masculino (83:72). Se excluyeron pacientes con sacroilitis radiológica grado II, historia de Brucella, tuberculosis, sacroilitis séptica, tumores, embarazo y enfermedades endocrino-metabólicas. Se recogieron como variables clínicas el índice BASDAI, la VSG y el PCR. El diagnóstico de RM positiva se basó en los hallazgos de: pérdida de la homogeneidad de la intensidad de la señal del cartílago; edema de médula ósea y realce sinovial; un aumento en la intensidad de señal en la articulación o la presencia de erosiones, esclerosis y anquilosis (sacroilitis crónica). Para la puntuación del SPECT/TC se asignó una puntuación de 0 cuando la captación del marcador en la articulación SI era menor que en el sacro; una puntuación de 1 cuando la captación era igual a la del sacro y una puntuación de 2 cuando la captación era mayor que la

del sacro. Se definió como prueba diagnóstica positiva para sacroilitis en GGO y SPECT/TC una puntuación de 2. Tanto los marcadores clínicos (VSG, PCR, BASDAI) como las pruebas de imagen (GGO, SPECT/TC, RM) se realizaron en las 2 semanas siguientes a la visita médica. De los 155 pacientes estudiados 95 (62%) correspondían a EA, 50 pacientes (33%) correspondían a EspAax no radiológica, 7 pacientes (3,8%) a artritis reactiva y 3 pacientes (1,2%) a APs. 104 pacientes tuvieron HLA B27 (+), 111 pacientes tuvieron una RM positiva para sacroilitis, 54 pacientes tuvieron una GGO positiva y 108 pacientes tuvieron un SPECT/TC positivo. Estos hallazgos se tradujeron en unos valores de sensibilidad, especificidad, VPP, VPN y precisión de 42%, 80%, 85%, 36% y 53% respectivamente en la GGO. El SPECT/TC mostró unos valores de sensibilidad de 90%, especificidad 80%, VPP de 92%, VPN 75% y precisión diagnóstica 87%. Al utilizar la RM como *gold standard* diagnóstico, su correlación de la GGO y el SPECT/TC fueron de 0,167 y 0,673 respectivamente y el índice de correlación de Pearson entre SPECT/TC y RM fue de 0,659 ($p < 0,01$). Con respecto a la precisión diagnóstica de las variables clínicas, la VSG resultó en un 58,1%, PCR 32,9% y BASDAI 77%. Sin embargo, la especificidad del BASDAI y su valor predictivo positivo (88,6% y 93,6%) resultaron mayores que los del SPECT/TC.

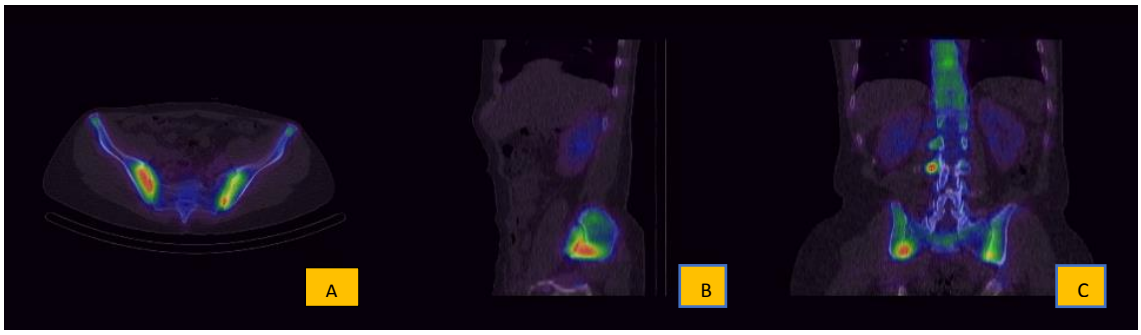

Figura 26: Imágenes de SPECT/ TC en orientación axial (A), sagital (B) y coronal (C) de articulaciones sacroilíacas

7. Correlación hallazgos de pruebas de imagen e histología

El origen de la sacroilitis aún hoy es desconocido. Diversos estudios han demostrado que las características histopatológicas de la sacroilitis incluyen la degeneración y destrucción del cartílago articular, erosión, rotura, necrosis y esclerosis del hueso subcondral, sinovitis, formación de pannus, entesitis y osteítis (81). Los cambios del cartílago y hueso subcondral son las características más comunes y tras ellas encontramos la sinovitis y la osteítis. La entesitis también es común.

Estudios de François et al y Cui *et al* (81,82) demostraron que la sinovitis y la patología ósea subcondral ofrecían una explicación más racional de la destrucción generalizada de la articulación SI que la entesitis. Fases más avanzadas de inflamación muestran erosiones, puentes óseos transarticulares y acumulación de grasa periarticular.

El principal hallazgo histológico en la sacroilitis activa es la presencia de tejido conectivo proliferativo similar al pannus que destruye el cartílago y el hueso. Este tejido contiene fibroblastos y fibrocitos, células T y macrófagos con un cambio de la relación CD4 / CD8 hacia la población de células T CD4 helper. **Figura 27**

Un análisis histopatológico reciente de 193 biopsias SI de pacientes con EspAax mostró que la presencia de pannus del cartílago/invasión del tejido de granulación y osificación subcondral al inicio del estudio eran factores de riesgo para la progresión a sacroilitis radiológica (83).

Cui *et al.* (81) estudiaron la correlación entre los cambios histopatológicos en la sacroilitis de la EspAax con las técnicas de imagen (radiografía simple, TAC, RM y SPECT). Para ello reclutaron 36 pacientes que cumplían los criterios ASAS de EspAax: 28 pacientes fueron diagnosticados de EA, 6

pacientes fueron diagnosticados de espondiloartritis indiferenciada (EspAax-nr) y 2 pacientes fueron diagnosticados de artritis psoriásica (APs). Todos los pacientes se realizaron radiografía SI, TC de pelvis, RM-SI y SPECT/TC una semana antes de la biopsia articular realizada con aguja guiada por TC. Los pacientes se dividieron en dos grupos (con y sin sacroilitis) de acuerdo con los hallazgos histopatológicos. El índice SI-sacro del SPECT se calculó dividiendo el número total de cuentas en los ROI de la articulación SI y las del sacro y se tomó como punto de corte >1,34 para diagnóstico de sacroilitis. Se encontraron que 29 de los 36 pacientes tenían una RM positiva (según criterios ASAS) y un SPECT positivo para sacroilitis. El VPP para SPECT, RM, TC y radiografía simple fue de 89,6%, 93,1%, 95,6% y 94,7% respectivamente. Estos valores se correspondían con una sensibilidad del 92,8%, 96,4%, 73,3% y 64,2% y una especificidad de 62,5%, 75%, 87,5% y 87,5%. El área bajo la curva ROC para SPECT, RM, TC y radiografía simple fue 0,79; 0,84; 0,83 y 0,76 respectivamente. Los cambios histopatológicos más frecuentes encontrados en pacientes con sacroilitis fueron cambios en el cartílago y hueso subcondral seguidos de sinovitis y osteítis. Los autores encontraron cambios histopatológicos sugestivos de sacroilitis con pruebas de imagen negativas (SPECT, RM y TC). También encontraron cuatro pacientes con RM y SPECT positivos sin cambios histológicos en la biopsia, sugiriendo un test falso positivo. Finalmente concluyeron que el valor diagnóstico para sacroilitis medido por el área bajo la curva de RM y SPECT fueron similares.

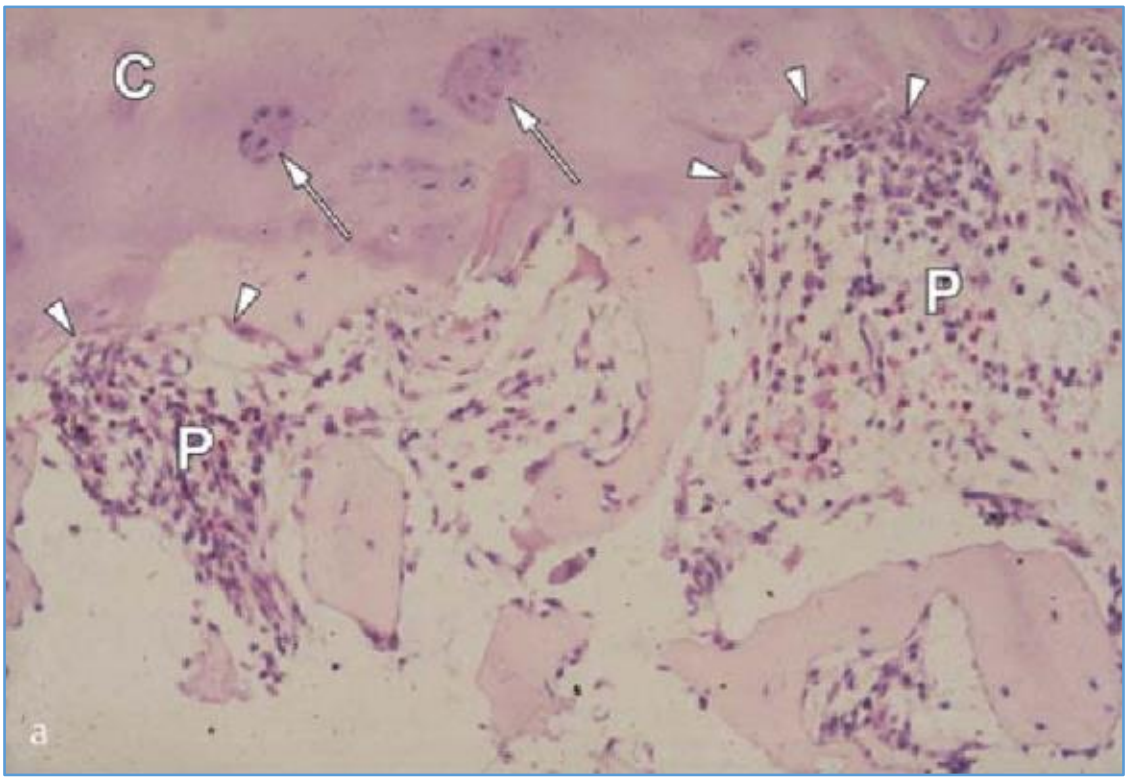

Figura 27: Tinción H&E (aumento original x400) de la muestra de biopsia de la articulación sacroilíaca con sacroilitis. Proliferación fibrosa (P) rica en fibroblastos que destruyen el cartílago (C) con formación de las llamadas lagunas (puntas de flecha) y activación de condroblastos reactiva (flechas). *Tomada de Hermann K-GA, Bollow M. Magnetic Resonance Imaging of Sacroiliitis in Patients with Spondyloarthritis: Correlation with Anatomy and Histology. Rofo 2014; 186(3): 230-237*

Problemática actual en el diagnóstico de la EspAax

Sobre diagnosticar incorrectamente la sacroilitis inflamatoria y etiquetar a un paciente como con EspAax puede tener un impacto negativo en el estilo de vida, las perspectivas laborales, el seguro médico, etc. (84, 85).

Aproximadamente la mitad de los pacientes diagnosticados inicialmente con EspAax tienen evidencia radiológica de EspAax, mientras que el resto tiene una EspAax no radiológica (30, 86). Aunque un pequeño porcentaje de

pacientes con EspAax no radiológica progresará a EspAax radiológica en el seguimiento, muchos nunca desarrollarán ninguna característica radiológica de EspAax, y como la actividad de la enfermedad y el deterioro funcional es similar para pacientes EspAax radiológicos y no radiológicos (86), la distinción no afecta el pronóstico ni al tratamiento. En pacientes con EspAax radiológica, la sacroilitis puede tardar muchos años en manifestarse radiológicamente (88). Sin embargo, por el estudio de cohorte DESIR sabemos que las lesiones de EMO en la RM de SI son un factor predisponente importante para la progresión a sacroilitis radiológica 5 años después (13). Además, la asociación de EMO con otros parámetros como la positividad de HLAB27 y la elevación de la proteína C reactiva (PCR) aumenta la probabilidad de progresión de EspAax no radiológica a radiológica del 1,2% al 18,4% (27). Si a estos datos añadimos que no siempre es claro el reconocimiento de la sacroilitis leve (o incluso moderada) en la radiografía simple, el resultado es la lógica utilización de la RM para el reconocimiento de la sacroilitis en las etapas tempranas de la enfermedad.

De acuerdo con las recomendaciones EULAR (European Alliance of associations for rheumatology) de 2015, se recomienda realizar una RM de SI, si el diagnóstico de EspAax no puede establecerse en base a las características clínicas o radiografía convencional y aún se sospecha EspAax (69). En ciertos casos, como los pacientes jóvenes y aquellos con síntomas de corta duración, la RM de SI se convierte en un primer método de imagen alternativo a la radiografía simple.

Aunque la RM sea la técnica de imagen más sensible para detectar sacroilitis (3), alrededor de un tercio de los pacientes con EspAax diagnosticada por criterios clínicos, presentan una RM sin signos de sacroilitis ni entesopatía espinal. Múltiples estudios han demostrado que los pacientes con lesiones significativas de edema de médula ósea (EMO) en la RM de las

articulaciones SI tienen una buena respuesta clínica a la terapia con anticuerpos anti-TNFα (89-91), mientras que, por el contrario, los pacientes con EspAax sin evidencia de sacroilitis en la RM y aquellos con niveles normales de proteína C reactiva, no responden bien al tratamiento anti-TNFα (92).

No hay que olvidar que, aunque la RM ha sido de gran ayuda en el diagnóstico y la comprensión de la EspAax precoz, es preciso tener en cuenta otras lesiones reactivas similares a las observadas con la sacroilitis, pero no debidas a ella. No es infrecuente encontrar lesiones de EMO en pacientes con dolor lumbar inflamatorio, mujeres embarazadas y atletas (9). Las articulaciones SI son propensas a todas las enfermedades que pueden afectar a otras articulaciones sinoviales o fibrosas y son importantes elevadoras de tensión con transmisión de fuerza desde las extremidades inferiores al esqueleto axial. A la hora de hacer el diagnóstico de sacroilitis inflamatoria deben descartarse también otras patologías capaces de generar imágenes similares a las de la sacroilitis: infecciones, artrosis, hiperostosis esquelética idiopática difusa (DISH), estrés articular, fracturas por insuficiencia sacra y *osteitis condensans ilii* (41).

A pesar de la revisión bibliográfica efectuada, a fecha de hoy aún no se han estudiado con detalle las ventajas y beneficios que aporta el SPECT/TC en el diagnóstico de sacroilitis en pacientes con sospecha de EspAax activa y dolor lumbar inflamatorio. Por ello se planteó realizar un estudio que analizara en mayor detalle la relación entre los procesos inflamatorios y degenerativos de la sacroilitis inflamatoria y las imágenes del SPECT/TC, así como la correlación entre los hallazgos del SPECT/TC y los de la RM. De la misma forma, en vistas a un presumible aumento de la sensibilidad, se consideró que sería conveniente estudiar el rendimiento diagnóstico de la combinación de ambas técnicas en estos pacientes.

Para poder realizar estas mediciones de la forma más exacta y reproducible posible se utilizaría un índice de captación cuantitativo para el SPECT/TC (SI/P) y las dos escalas semicuantitativas de RM más utilizadas en los ensayos clínicos de pacientes con EspAax en la actualidad.

Y con el fin de poder correlacionar y analizar de forma separada o conjunta las lesiones activas y las lesiones estructurales de la RM con los índices de captación del SPECT/TC, se planteó como lo más conveniente utilizar diferentes escalas de inflamación (edema de médula ósea/osteítis), escalas de cambios degenerativos (lesiones grasas) y escalas combinadas de inflamación + erosión (edema de médula ósea/osteítis y erosiones). Es de esperar que, al analizar la correlación entre las lesiones de inflamación activa / lesiones estructurales de la RM y los índices de captación del SPECT/TC, se encuentre una mayor correlación entre las lesiones inflamatorias que entre las lesiones estructurales y que, además, dicha correlación sea mayor en el tercio inferior de la articulación que en el área articular total. Para confirmar estos hallazgos se considera necesario utilizar tanto un índice SI inferior/P como un índice SI total/P.

HIPÓTESIS DE TRABAJO Y OBJETIVOS

Hipótesis del trabajo

Aplicar el SPECT/TC como técnica diagnóstica en el estudio de sacroilitis en la EspAax dado que, basándose en su alta sensibilidad y capacidad de cuantificación, puede aportar información útil para la detección precoz y para las características de la sacroilitis.

Objetivos

Los objetivos de este estudio son:

1. Evaluar el rendimiento diagnóstico del SPECT/TC cuantitativo en el diagnóstico de sacroilitis en pacientes con espondiloartritis axial activa y dolor lumbar inflamatorio.

2. Evaluar el rendimiento diagnóstico de la combinación de ambas técnicas (SPECT/TC cuantitativo + RM).

3. Correlacionar los índices cuantitativos del SPECT/TC (índice sacroiliaca/promontorio sacro total e inferior) con las escalas semicuantitativas de sacroilitis en la RM (escalas de inflamación, escalas totales y de inflamación + erosión). Para ello se utilizarán los dos índices de medición comúnmente aceptados en los ensayos clínicos de pacientes con espondiloartritis axial (el índice Berlín y el índice SPARCC).

MATERIAL Y MÉTODO

1. Pacientes

Se realizó un estudio prospectivo en el que se reclutaron pacientes ambulatorios que acudieron a consultas externas de Reumatología de nuestro hospital (Clínica Universidad de Navarra) entre los años 2012 y 2019, con dolor lumbar inflamatorio de más de tres meses de evolución y de aparición antes de los 45 años.

La elección de una muestra de población joven con dolor lumbar inflamatorio fue debida a que se trata del grupo poblacional con mayor riesgo de padecer o de desarrollar una EspAax, siendo por ello especialmente relevante el diagnóstico precoz y la instauración de un tratamiento efectivo (68).

Se estudiaron las características demográficas, clínicas y analíticas de los pacientes:

Las variables cuantitativas recogidas se muestran en la tabla 3 y fueron: edad del paciente, tiempo de evolución de la enfermedad, escala analógico-visual de dolor lumbar referido por el paciente durante la última semana, escala BASDAI (*Bath Ankylosing Spondylitis Activity Index*) de actividad de la enfermedad, test de Schöber, proteína C reactiva y velocidad de sedimentación glomerular. Dichas variables se expresaron a través de la media y desviación estándar o de la mediana y rango intercuartílico.

Las variables categóricas recogidas fueron el sexo, presencia de HLA B27 y diagnóstico de EspAax, describiéndose por frecuencia y porcentaje.

Los pacientes fueron separados en dos grupos en función del diagnóstico clínico de EspAax y DLI no EspA cumpliendo los nuevos criterios ASAS de EspAax (7).

Tabla 3. Características de la muestra. Parámetros de medida.

Característica	Parámetro medida
Sexo	Varón: Mujer
Edad	Años
Tiempo evolución enfermedad	Meses
EAV dolor lumbar	0-10
BASDAI	0-10
Schöber	Cm
HLA B27	Presente/Ausente
PCR	Mg/dL
VSG	1ª hora
EspAax	Presente/Ausente

EAV: escala analógico-visual de dolor lumbar del paciente; BASDAI: Bath Ankylosing Spondylitis Disease Activity Index; Human leukocyte antigens B27: HLA B27; PCR: proteína C reactiva; VSG: velocidad de sedimentación globular; EspAax: Espondiloartritis axial.

La duración media de los síntomas en el momento de la realización de los estudios debía ser <10 años con el fin de centrar la muestra en la población diana que podía beneficiarse con más probabilidad de un resultado positivo del estudio, es decir, aquellos pacientes con EspAax que sufren el retraso diagnóstico debido a una prueba de imagen negativa o dudosa (70).

La actividad mínima de la enfermedad requerida para la inclusión en el estudio fue, según el índice BASDAI ≥4 y/o, según la escala analógico-visual de dolor lumbar (EVA), ≥4. Todo ello a pesar de la toma de tratamiento con anti-inflamatorios no esteroideos. Se incluyeron ambos parámetros al tratarse de las dos características más utilizadas para definir EspAax activa en los ensayos clínicos de EspA (91) y, por tanto, ser representativos de la población diana del estudio.

Criterios de inclusión

- Pacientes de ambos sexos, mayores de 18 años, con dolor lumbar inflamatorio entre 3 meses y <10 años de evolución o diagnóstico clínico de EspAax según los nuevos criterios ASAS de EspAax.
- Enfermedad activa en el momento de la inclusión, definida como EAV de dolor lumbar del paciente ≥ 4 y/o índice BASDAI ≥ 4 a pesar del tratamiento anti-inflamatorio no esteroideo.
- Pacientes que tengan recogidas en la historia clínica todas las variables clínicas, analíticas y radiográficas necesarias para el estudio, incluyendo los índices BASDAI y la escala EAV de dolor lumbar, habiendo sido el paciente capaz de entender y cumplimentar dicho cuestionario y las preguntas que requerían una respuesta en forma de escala analógico-visual.

Criterios de exclusión

- Paciente con enfermedad médica/artropatía simultánea que puede confundir o interferir en la evaluación clínica (osteomalacia, espondilodiscitis, patología tumoral, brucelosis, tuberculosis, sacroilitis séptica).

Figura 28: Criterios de inclusión y exclusión del estudio.

El dolor lumbar inflamatorio fue definido como la presencia de al menos cuatro de los siguientes cinco ítems: edad de inicio <40 años, inicio insidioso, mejoría con el ejercicio, no mejoría con el reposo y dolor nocturno que mejora al levantarse.

Para el diagnóstico clínico de EspAax fue precisa la presencia de un dolor lumbar bajo de más de tres meses de evolución (edad de inicio <45 años), al que se debía añadir un criterio radiológico o un criterio analítico con presencia de HLA B27.

En la rama de diagnóstico radiológico se precisaba de la presencia en la RM de SI de imágenes de inflamación activa, con claro edema óseo/osteítis sugestivas de sacroilitis. Al criterio de imagen se debía añadir una manifestación clínica de EspAax.

En la rama de diagnóstico serológico, a la positividad del HLA B27 se debía asociar la presencia de dos o más características clínicas de la EspA. Las características clínicas de EspA incluidas en los criterios de inclusión fueron:

- Dolor lumbar inflamatorio
- Artritis
- Entesitis (talón)
- Uveítis
- Dactilitis
- Psoriasis
- Enfermedad inflamatoria intestinal
- Buena respuesta a antiinflamatorios no esteroideos
- Historia familiar de EspA
- HLA B27
- PCR elevada.

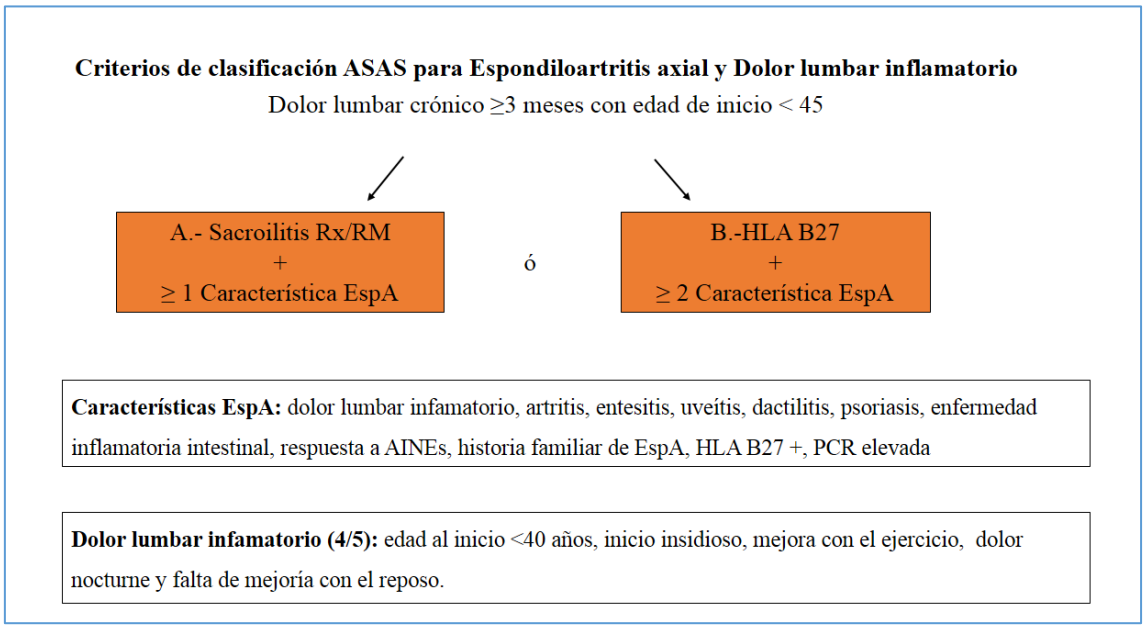

Figura 29: Criterios de clasificación del estudio (nuevos criterios ASAS) de Espondiloartritis axial y dolor lumbar inflamatorio.

Las dos pruebas de imagen (RM y GGO-SPECT/TC) debían realizarse en los días siguientes a la visita médica, con un intervalo máximo de dos semanas entre ambas pruebas.

La razón de excluir a los pacientes vistos antes de enero 2011 se debió a que fue en ese momento cuando el Servicio de Medicina Nuclear de nuestro hospital comenzó a obtener de forma sistemática imágenes de SPECT/TC en articulaciones SI de los estudios gammagráficos solicitados en pacientes con dolor lumbar inflamatorio, siendo dichas imágenes necesarias para poder calcular los índices VOI del estudio.

2. Protocolo Gammagrafía ósea-SPECT/TC

Equipamiento

A lo largo de todo el estudio para la realización de la prueba se utilizó una cámara gamma de doble cabezal (Siemens SYMBIA T2) con un colimador de baja energía y alta resolución, una ventana de energía de 140 ± 10,5 kV y matriz de adquisición de 256 x 1024, siendo la velocidad de barrido de 12 cm/min. Los programas de adquisición, procesamiento y fusiones de imágenes Symbo son capaces de interpretar con facilidad los datos fisiológicos y anatómicos del paciente.

El radiofármaco utilizado fue el 99mTc-HDP (hidroxidifosfonato marcado con 99mTc) que se administró por vía intravenosa a una dosis de 10 MBq/kg.

Adquisición de imagen

La imagen planar se realizó de forma sistemática dos horas después de la inyección del radiofármaco. Se adquirieron imágenes planares anteriores y posteriores de todo el cuerpo con el paciente en decúbito supino. Una vez completada la imagen planar, se realizó de forma sistemática el estudio SPECT-TC de la zona lumbosacra. El SPECT se realizó con una matriz de 128 x 128, utilizando ambos detectores, obteniendo 90 imágenes (7 seg/imagen). La TC sin contraste se adquirió inmediatamente después del SPECT con el paciente en la misma posición (se obtuvieron 130 imágenes con un grosor de 5 mm, (50-80 mAs y 130 kV) para utilizar la ventana ósea en la evaluación de las imágenes. La fusión de imágenes de TC y SPECT se realizó automáticamente utilizando un software intrínseco.

Las imágenes de SPECT se realizaron con una rotación de 180º, procedimiento que incrementa los contajes recogidos en un rango de tiempo razonable sin exponer a mayor radiación a los pacientes comparado con la

GGO. Es de destacar que la carga de radiación de todo el procedimiento no es alta con una dosis total efectiva de aproximadamente 5 mSv (una radiografía simple de columna lumbar se asocia a una dosis 1,5 mSv).

Procesado de imágenes

El índice sacroilíaca/promontorio sacro (S/P) se midió mediante GGO y SPECT/TC. Para la GGO se dibujaron regiones rectangulares de interés (ROI) en ambos huesos ilíacos y el promontorio sacro a partir de una imagen planar posterior. La captación media se utilizó para estimar el índice S/P en la gammagrafía ósea.

Se utilizó el TC para colocar con precisión el VOI. Los índices de actividad (atenuación máxima) se obtuvieron en la articulación total y las tres regiones articulares: superior, media e inferior. Tras analizar los datos finalmente se decidió utilizar los índices totales e inferiores de SI ya que se trataban de los más representativos de la EspA y donde se localizaba principalmente la patología inflamatoria articular, coincidiendo con los hallazgos sugeridos en el estudio de Pipikos *et al* (51).

Interpretación

Se definió como patrón cualitativo normal en GGO y SPECT/TC la ausencia de focos de hipercaptación en ambas articulaciones SI y un aumento homogéneo de captación simétrico al de la médula ósea. El patrón patológico cualitativo en la GGO y el SPECT/TC se definió como la presencia de focos hipercaptantes asimétricos en comparación con la cresta ilíaca o la columna lumbar.

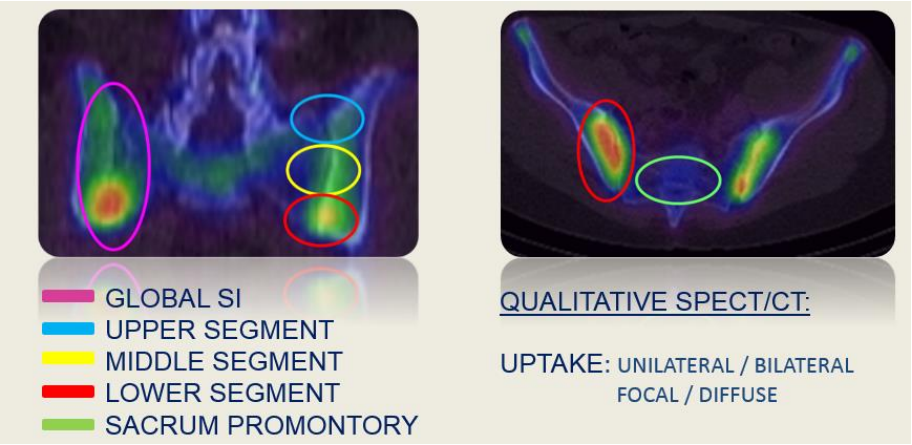

Figura 30: Análisis de los diferentes tercios de la articulación sacroilíaca en orientación coronal y axial del SPECT/TC y localización de la articulación sacroilíaca y el promontorio sacro para calcular los índices SI/P utilizados en el estudio.

El patrón patológico cuantitativo en SPECT/TC se definió como cualquier captación de la articulación SI que excediera el mejor punto de corte de la curva ROC (*Receiver Operating Characteristic*) que optimizaba los valores de sensibilidad y especificidad de la prueba.



Figura 31: Análisis volumétrico (VOIs) de los diferentes tercios de la articulación sacroilíaca en el plano coronal del SPECT/TC.

3. Protocolo Resonancia Magnética

Los dispositivos de RM utilizados para este estudio fueron MAGNETOM Symphony, MAGNETOM Aera y MAGNETOM Skyra (Siemens Healthineers, Erlangen, Alemania). Se realizaron los parámetros y secuencias utilizados en la práctica clínica habitual de nuestra institución para la RM de pelvis ósea en pacientes con espondiloartritis. No se administró contraste dada la escasa información adicional que aportaría en la mayoría de los casos y el aumento de riesgo de sufrir efectos secundarios. Se incluyeron secuencias coronales T1 y STIR en ángulo paralelo a la articulación SI y secuencias T2 FS en el plano axial. Los parámetros de exposición para todas las secuencias fueron los siguientes: 20 cortes, 4/5 mm de espesor por corte, 0,4 mm de espacio entre cortes y un campo de visión de 300/400 mm. Los parámetros para la frecuencia T1 fueron: tiempo de repetición de 1240 ms, tiempo de eco de 15 ms, distancia del tren de eco 3 y matriz de 226x512 pixeles. Para la secuencia STIR, los parámetros fueron: tiempo de repetición 5000 ms, tiempo de inversión 130 ms, tiempo de eco 25 ms, distancia del tren de eco 7 y matriz 218/256x256 pixeles. Los parámetros para la secuencia T2 FS trasversal fueron los siguientes: tiempo de repetición de 3680 ms, tiempo de eco de 84 ms, distancia del tren de eco 5 y matriz de 226x100 pixeles.

Dos radiólogos con más de 10 años de experiencia en patología músculo-esquelética y lectura de RM de SI evaluaron las imágenes de RM mediante una lectura sistemática de adelante hacia atrás. Se adoptaron las definiciones estandarizadas de lesiones y el diagnóstico de sacroilitis activa en la RM sobre la base de los nuevos criterios de clasificación ASAS. Se analizaron parámetros que incluían edema óseo, osteítis, esclerosis subcondral, erosiones, lesiones grasas y anquilosis en cada cuarto (íleon superior, íleon inferior, sacro superior, sacro inferior). Las lesiones mínimas y cuestionables

no sugestivas de EspAax no se consideraron positivas utilizando dichos criterios. Se proporcionó una impresión global de la presencia o no de sacroilitis con respecto a las lesiones activas.

Para cuantificar las lesiones inflamatorias activas y las lesiones estructurales se utilizaron las escalas de lesión semicuantitativas de Berlín y SPARCC. Se analizaron las escalas de inflamación, escala total y una escala combinada de erosión + edema óseo. En la escala de inflamación se valoraba únicamente la existencia de lesiones de edema de médula ósea en situación periarticular o subcondral. En la escala total se valoraban tanto las lesiones de edema de médula ósea como las lesiones grasas, erosiones, anquilosis y esclerosis. Y, finalmente, en la escala combinada de erosión y edema se valoraba únicamente estos dos tipos de lesiones.

4. Análisis estadístico

El análisis del rendimiento diagnóstico de las pruebas de imagen categóricas (GGO, SPECT/TC cualitativo y RM) respecto al diagnóstico clínico de EspAax, se realizó a partir de las tablas de contingencia, calculándose los valores de sensibilidad, especificidad, valor predictivo positivo, valor predictivo negativo y precisión diagnóstica de cada prueba.

Para calcular el rendimiento diagnóstico de la prueba de imagen cuantitativa (SPECT/TC cuantitativo) fue preciso realizar un análisis de la curva ROC que categorizó el resultado de la prueba en positivo o negativo utilizando como punto de corte el punto que optimizaba sensibilidad y especificidad. Dicho punto de corte resultó en un valor de 1,36. Posteriormente se

calcularon los valores de sensibilidad, especificidad, valor predictivo positivo, valor predictivo negativo y precisión diagnóstica de la técnica.

Se llevó a cabo el mismo procedimiento con la prueba de RM. Se realizó un análisis de curva ROC de las diferentes escalas semicuantitativas de la RM (inflamación, total y erosión + inflamación), tanto para el índice Berlín como para el índice SPARCC, que categorizó la prueba en positiva o negativa utilizando como punto de corte el valor ≥ 1 de la escala utilizada. Tal y como se describe anteriormente para puntuar una lesión de edema de médula ósea ésta debía estar en situación periarticular o subcondral.

La correlación entre los índices cuantitativos de RM y SPECT/TC en el diagnóstico clínico de ESpAax se calculó utilizando el coeficiente de correlación Rho de Spearman entre el índice SI total/P y SI inferior/P y las escalas de Berlín y SPARCC de la RM. Dentro de las escalas de RM se analizaron diferentes escalas de medición: escalas inflamatorias, escalas totales y escalas grasas con el fin de valorar el comportamiento del SPECT/TC en las lesiones crónicas metabólicamente inactivas. Se utilizó como referencia el punto de corte de 1.36 que dicotomizaba la prueba del SPECT/TC en positiva a negativa.

Para correlacionar los índices cualitativos de las variables clínicas (VSG, PCR, Schöber, BASDAI y EAV dolor lumbar) con las pruebas de imagen (GGO, SPECT/TC cualitativo, SPECT/TC cuantitativo y RM) en el diagnóstico clínico de EspAax, se utilizó el coeficiente de correlación Rho de Spearman.

Todos los cálculos fueron realizados utilizando IBM SPSS 23. Se definió como estadísticamente significativo como un valor $p < 0,05$.

5. Aspectos éticos

Consentimiento informado

No se pidió consentimiento informado específico para este estudio dado que los pacientes ya otorgaron el consentimiento clínico (tanto para la RM como para la GGO-SPECT/TC) dentro de la evolución clínica reglada y todas las exploraciones realizadas tenían una utilidad clínica. Además, se trata de una investigación de interés general que se lleva a cabo en la misma institución y por profesionales que atendieron a estos pacientes no constando objeción expresa de los pacientes.

Comité Ético de Investigación Clínica

El estudio fue aprobado por el Comité de Ética de nuestro centro (0362013) tras considerarse que se ajustaba a las normas éticas esenciales y a los criterios deontológicos que rigen dicha institución.

Confidencialidad

Al no existir muestras biológicas en depósito no ha sido necesaria la codificación. Se trata de una revisión de pruebas de imagen realizadas por el médico responsable de la asistencia y por los médicos responsables de informar las exploraciones complementarias en el momento de su realización.

El investigador garantiza que la información de los pacientes se mantendrá confidencial y que solo será divulgada al Comité Ético de Investigación Clínica y a los demás investigadores/colaboradores del estudio, haciendo

saber a éstos su confidencialidad, todo esto en el más puro contexto del secreto médico profesional. Los datos generados por este estudio serán considerados confidenciales por el investigador, excepto en cuanto a su inclusión en una publicación científica.

6. Búsqueda bibliográfica

Se realizó una búsqueda bibliográfica sistemática utilizando las bases de datos MEDLINE y EMBASE. Los estudios relevantes se identificaron con palabras clave y términos de búsqueda. Además, se realizó una búsqueda manual entre los resúmenes de los congresos internacionales de Reumatología y Medicina Nuclear de los últimos años, así como de las bibliografías de los estudios seleccionados en busca de evidencia de otros estudios para su inclusión. Los títulos y resúmenes de todos los estudios identificados fueron revisados en su totalidad utilizando los criterios de inclusión y exclusión determinados en nuestro estudio. Se incluyeron estudios publicados en inglés, francés o español hasta enero de 2021 sobre el uso de la RM y el SPECT/TC en adultos (≥18 años) con una sospecha o diagnóstico clínico establecido de EspAax (incluyendo el dolor lumbar inflamatorio por la pregunta de investigación sobre el papel diagnóstico de las imágenes de SPECT/TC y RM en EspAax). Se incluyeron las siguientes pruebas de imagen: radiografía simple, TC, TC de baja radiación, RM, GGO, SPECT y SPECT/TC. Los tipos de estudio incluidos fueron estudios de cohortes, estudios de casos y controles, estudios diagnósticos y revisiones sistemáticas. Estudios en otros idiomas y aquellos que incluyen pacientes ≤18 años de edad fueron excluidos.

RESULTADOS

Apartado 1. Descriptiva de la muestra

Se reclutó una cohorte de 53 pacientes, 31 de ellos fueron diagnosticados de Espondiloartritis axial (EspAax) y 22 de dolor lumbar inflamatorio (DLI).

1. Características demográficas, clínicas y analíticas

La media de edad en el grupo de la EspAax fue ligeramente inferior a la de los pacientes en el grupo DLI, con una p no significativa (37,7 vs 39,1). **Tabla 4.**

Los varones predominaron ligeramente en el grupo de EspAax pero no en el grupo de DLI, siendo dicha diferencia no estadísticamente significativa. **Tabla 4.**

La media de tiempo de evolución de la enfermedad en el grupo de EspAax fue casi el doble que en el grupo de DLI (48 vs 26) pero nuevamente no encontramos una diferencia significativa entre ambas variables. **Tabla 4.**

La escala analógico-visual de dolor lumbar referido por el paciente durante la última semana fue significativamente mayor en el grupo de EspAax, llegando a ser un 50% mayor que en el grupo DLI. **Tabla 4.**

En cuanto al grado de actividad de la enfermedad medido por el índice BASDAI no se encontraron diferencias significativas entre ambos grupos con un valor medio similar. **Tabla 4.**

Tampoco el test de Schöber que mide la flexión lumbar del paciente mostró diferencias significativas entre el grupo EspAax y el grupo DLI. **Tabla 4.**

La presencia de HLA B27 en el grupo de EspAax fue de un 80,6%. No hubo ningún positivo en el grupo de DLI dado que su presencia llevaría al paciente al diagnóstico de EspAax según los criterios ASAS. **Tabla 4.**

Respecto a la proteína C reactiva (PCR), aunque se observaron unos valores mayores en el grupo de EspAax, esta diferencia no resultó estadísticamente significativa. **Tabla 4.**

Tabla 4. Características demográficas.

	EspAax (n=31)	DLI (n=22)	P
Edad (años)[a]	37 (31-46)	40,5 (34-46)	0,628[d]
Sexo (varón)[b]	17 (54,8%)	9 (40,9%)	0,406[e]
Duración enf (meses)[c]	48 (24-102)	26 (18-72)	0,402[f]
EAV[c]	6 (4-7)	4 (4-5)	0,040[f]
BASDAI[a]	40 (22-49)	40 (28-64)	0,487[f]
Schöber (cm)[c]	4 (3-4,25)	3,75 (3-4)	0,362[f]
HLA B27 + [b]	25 (80.6%)	0	-
PCR (mg/dL)[c]	0,17 (0,07-0,59)	0,10 (0,06-0,22)	0,372[f]
VSG[c]	10 (3-12,5)	3,5 (2-10)	0,074[f]

EspAax: Espondiloartritis axial; DLI: dolor lumbar inflamatorio; Duración enf: duración enfermedad; EAV: escala analógico-visual de dolor lumbar del paciente; BASDAI: Bath Ankylosing Spondylitis Disease Activity Index; PCR: proteína C reactiva; VSG: velocidad de sedimentación globular; [a]: mediana (rango intercuartílico); [b]: n (%); [c]: mediana (rango intercuartílico); [d]: t-Student; [e]: Chi-cuadrado; [f]: U-Mann Whitney.

En cambio, sí existió una diferencia estadísticamente significativa en la velocidad de sedimentación glomerular (VSG), que prácticamente se triplicó en el grupo EspAax respecto al grupo DLI. **Tabla 4.**

Apartado 2. Rendimiento diagnóstico de las pruebas de imagen

1. Rendimiento de las pruebas de imagen frente al diagnóstico clínico de EspAax según criterios ASAS.

Se calcularon los valores de sensibilidad, especificidad, valor predictivo positivo (VPP), valor predictivo negativo (VPN) y precisión diagnóstica de las diferentes pruebas radiológicas y sus respectivas escalas:

- GGO.
- GGO-SPECT/TC cualitativa.
- GGO-SPECT/TC cuantitativa.
- Resonancia Magnética
    - Escalas inflamatorias de Berlín y SPARCC.
    - Escalas totales de Berlín y SPARCC.
    - Escalas combinadas de edema de médula ósea y erosiones de Berlín y SPARCC.

En la GGO la prueba resultó positiva para sacroilitis en 23 pacientes del grupo EspAax y en 15 pacientes del grupo DLI, arrojando una sensibilidad del 74,1% (55,3-88,1) y una especificidad del 31,8% (13,8-54,8). **Tabla 5.**

La frecuencia de pacientes con resultado positivo para sacroilitis en la GO-SPECT/TC cualitativa fue de 23 pacientes en el grupo de EspAax y 12 pacientes en el grupo de DLI, resultando unos valores de sensibilidad

similares a la GGO [74,2% (55,3-88,1)] con un aumento de la especificidad [40,90 % (20,7-63,6)]. **Tabla 5.**

Tras dicotomizar los valores de la GGO-SPECT/TC cuantitativa en positivos o negativos en función del punto de corte de 1,36, tan solo tres pacientes del grupo de DLI resultaron positivos en comparación con los 16 pacientes del grupo de EspAax. De esta forma, aunque la sensibilidad de la prueba disminuyó a un 51,61% (33-69,8), la especificidad de la misma se duplicó [86,40% (65-97)]. **Tabla 5.**

Al comparar los valores máximos del índice SI-promontorio total entre los grupos de DLI y de EspAax se observaron diferencias estadísticamente significativas, resultando un valor promedio de 1,35 (1,08-1,67) en el grupo de EspAax vs 1,12 (1,03-1,3) en el grupo de DLI (p= 0,036).

Tabla 5. Rendimiento diagnóstico de la GGO, SPECT/TC cualitativo y SPECT/TC cuantitativo respecto al diagnóstico clínico de EspAax.

	Sensibilidad	Especificidad	**VPP**	**VPN**	**Precisión**
GGO	74,1 (55,3-88,1)	31,8 (13,8-54,8)	60,5 (43,3-75,9)	46,6 (42,2-70,1)	56,6 (42,2-70,1)
SPECT cuali	74,1 (55,3-88,1)	40,9 (20,7-63,6)	63,8 (46,2-79,1)	52,9 (27,8-77)	60,3 (46-73,5)
SPECT cuant	51,6 (33-69,8)	86,3 (65-97)	84,2 (60,4-96,6)	55,8 (37,8-72,8)	66 (51,7-78,48)

VPP: valor predictivo positivo; VPN: valor predictivo negativo; Precisión: precisión diagnóstica; GGO: gammagrafía ósea planar; SPECT cuali: SPECT/TC cualitativo; SPECT cuant: SPECT/TC cuantitativo (punto de corte ≥1,36).

Por otro lado, la frecuencia de pacientes del grupo EspAax con resultado positivo para sacroilitis en las escalas de inflamación de la RM fue de 18. No se encontró ninguno en el grupo de DLI puesto que un resultado positivo conllevaría automáticamente el diagnóstico de EspAax por la rama radiológica. Se realizó un análisis ROC utilizando las escalas de inflamación de Berlín y de SPARCC y resultó un valor del área bajo la curva de 0,79 (0,66-0,89) que se asociaba a una sensibilidad del 58,06% y una especificidad del 100%. **Tabla 6.**

Tabla 6. Rendimiento diagnóstico de las diferentes escalas semicuantitativas de la RM respecto al diagnóstico clínico de EspAax.

Escala RM	Sensibilidad	Especificidad	VPP	VPN	Precisión
Inflamación	58 (39-75,4)	100 (84,5-100)	100 (81,4-100)	62,8 (44,5-78,5)	75,4 (61,7-86,2)
Total	70,9 (51,9-85,7)	81,8 (59,7-94,8)	84,6 (65,1-95,6)	66,6 (46-83,4)	75,4 (61,7-86,2)
Infla+ erosión	67,7 (53,4-79,9)	100 (93,2-100)	100	68,7	

VPP: valor predictivo positivo; VPN: valor predictivo negativo; Precisión: precisión diagnóstica; Infla + erosión: inflamación + erosión.

Se repitió la misma operación con las escalas total Berlín y SPARCC y las escalas de inflamación + erosión Berlín y SPARCC. En esta ocasión, el análisis ROC no resultó idéntico al utilizar las escalas totales como había

ocurrido en la inflamación, sino que el valor del área bajo la curva fue ligeramente mayor en la escala de Berlín respecto a la escala de SPARCC [0,8 (0,66-0,90) vs 0,78 (0,66-0,90)]. Los valores de sensibilidad [70,9% (51,9-85,7)] y especificidad [81,8%(59,7-94,8)] resultaron similares en ambas escalas. Las escalas de inflamación + erosión aumentaron la sensibilidad de la prueba con respecto a la escala de inflamación [67,7% (53,4-79,9)] manteniendo una alta especificidad 100% (93,2-100). **Tabla 6.**

2. Rendimiento de la combinación del SPECT/TC cuantitativo y las escalas de RM frente al diagnóstico clínico de EspAax según criterios ASAS.

Tras analizar cada prueba de imagen por separado se procedió a calcular la validez diagnóstica derivada de la combinación del SPECT/TC cuantitativo y las escalas semicuantitativas de la RM. Para ello se utilizó el punto de corte 1,36 para dicotomizar el SPECT/TC en positivo o negativo y la presencia de lesiones de médula ósea en la RM como resultado positivo para las escalas de inflamación. La evidencia de sacroilitis en cualquiera de las dos exploraciones se interpretaba como positivo. El análisis arrojó unos valores de sensibilidad y especificidad de 67,7% (48,6-83,3) y 86,3% (65-97), respectivamente. **Tabla 7.**

Se realizó la misma operación con las escalas totales y las escalas de inflamación + edema de médula ósea de la RM. Ambas escalas combinadas con el SPECT/TC aumentaron la sensibilidad de la prueba hasta un 74,1% (55,3-88,1). Pero fue la RM con las escalas que combinaban erosión + inflamación la que arrojó una especificidad cercana al 90% [88,4 (69,8-97,5)], mientras que la RM con escalas totales bajaba a un 72,7% (49,7-89,2). **Tabla 7.**

Tabla 7. Rendimiento diagnóstico de la combinación del SPECT/TC cuantitativo y las escalas RM respecto al diagnóstico clínico de EspAax.

	Sensibilidad	Especificidad	VPP	VPN	Precisión
SPECT/Inflam	67,7 (48,6-83,3)	86,3 (65-97)	87,5 (67,6-97,3)	65,5 (45,6-82)	75,4 (61,7-86,2)
SPECT/Total	74,1 (55,3-88,1)	72,7 (49,7-89,2)	79,3 (60,2-92)	66,6 (44,6-84,3)	73,5 (59,6-84,7)
SPECT/Infla + erosión	74,1 (55,3-88,1)	88,4 (69,8-97,5)	86,3 (65-97)	70,3 (49,8-86,2)	79,2 (65,8-89,1)

VPP: valor predictivo positivo; VPN: valor predictivo negativo; Precisión: precisión diagnóstica; SPECT/Infla: SPECT/TC + RM escala inflamación; SPECT/Total: SPECT/TC + RM escala total; SPECT/Infla + erosión: SPECT/TC + RM escala inflamación + erosión.

3. Rendimiento diagnóstico de las pruebas de imagen nucleares frente a la escala de inflamación de RM como *gold standard* diagnóstico en vez del diagnóstico clínico

Al comparar la GGO con la RM como criterio diagnóstico de EspAax en vez del diagnóstico clínico se encontró que ésta era positiva en 14 pacientes del grupo EspAax y en 9 pacientes del grupo DLI (RM -), arrojando una sensibilidad del 77,7% (52,3-93,5) y una especificidad del 30,7% (9,0-61,4). **Tabla 8.**

La frecuencia de pacientes con resultado positivo para sacroilitis en la GGO-SPECT/TC cualitativa en el grupo de EspAax fue nuevamente de 14 pacientes disminuyendo a 8 pacientes en el grupo de DLI. Los valores de

sensibilidad y especificidad resultantes no variaron significativamente respecto a la GGO: sensibilidad 77,7 (52,3-93,5) y especificidad 38,4 (13,8-68,4). **Tabla 8.**

En cuanto a la GGO-SPECT/TC cuantitativa, utilizando el punto de corte de 1,36, se observó que 13 pacientes del grupo EspAax (RM +) fueron positivos y tan solo 3 pacientes del grupo de DLI (RM -). Los valores de sensibilidad se mantuvieron estables [72,7 (46,5-90,3)] mientras que la especificidad aumentó notablemente [76,9 (46,1-94,9)]. **Tabla 8.**

Tabla 8. Rendimiento diagnóstico de la GGO, SPECT/TC cualitativo y SPECT/TC cuantitativo respecto a la escala de inflamación de RM como patrón oro diagnóstico.

	Sensibilidad	Especificidad	VPP	VPN	Precisión
GGO	77,7 (52,3-93,5)	30,7 (9,9-61,4)	60,8 (38,5-80,2)	50 (15,7-84,2)	58 (39-75,4)
SPECT cuali	77,7 (52,3-93,5)	38,4 (13,8-68,4)	63,6 (40,6-82,8)	55,5 (21,2-86,3)	61,2 (42,1-78,1)
SPECT cuant	72,2 (46,5-90,3)	76,9 (46,1-94,9)	81,2 (54,3-95,9)	66,6 (38,3-88,1)	74,1 (55,3-88,1)

VPP: valor predictivo positivo; VPN: valor predictivo negativo; Precisión: precisión diagnóstica; GGO: gammagrafía ósea planar; SPECT cuali: SPECT/TC cualitativo; SPECT cuant: SPECT/TC cuantitativo (punto de corte ≥1,36).

4. Correlación entre los índices del SPECT/TC cuantitativo y las escalas Berlín y SPARCC de la RM.

Utilizando como referencia el punto de corte 1,36 del SPECT/TC, los porcentajes de correlación Rho de Spearman entre el índice Sacroilíaca total/Promontorio y las escalas semicuantitativas de la RM en todos los pacientes (grupo EspAax + grupo DLI) fueron moderados (0,50) para las lesiones agudas (edema) no encontrándose correlación (0,14) para las lesiones crónicas (grasa). Siguiendo esa línea las escalas de inflamación se comportaron mejor que las escalas totales siendo los valores de correlación de las escalas SPARCC ligeramente superiores a las escalas Berlín. **Tabla 9.**

Tabla 9. Correlación de Spearman en pacientes con espondiloartritis axial y dolor lumbar inflamatorio entre los índices sacroilíaca total / promontorio del SPECT/TC y las escalas de inflamación, total y grasa (Berlín y SPARCC) de la RM.

	Escala Total		Escala Inflamación		Escala Grasa	
	Berlín	SPARCC	Berlín	SPARCC	Berlín	SPARCC
S/P Total	0,505	0,509	0,582	0,596	0,143	0,154
Valor p	<0,001	<0,001	<0,001	<0,001	0,307	0,270

S/P Total: índice sacroilíaca total / promontorio.

Posteriormente se calcularon los índices de correlación de Spearman en el grupo de pacientes con EspAax para los índices SI total/P y SI inferior/P siguiendo los mismos cálculos que en el apartado anterior. Resultó que la correlación de Spearman era mayor para los índices SI inferior/P con una p

cercana a la significación estadística [0,41 vs 0,36 (escala Berlín); 0,40 vs 0,38 (escala SPARCC)] y aumentaba notablemente, pasando de una correlación baja con las escalas totales a una correlación moderada con las escalas de inflamación, con una diferencia estadísticamente significativa [0,41 vs 0,66 (escala Berlín); 0,40 vs 0,65 (escala SPARCC)]. **Tabla 10.**

Tabla 10. Correlación de Spearman en pacientes con espondiloartritis axial entre los índices sacroilíaca total / promontorio y sacroilíaca inferior / promontorio del SPECT/TC y las escalas de inflamación y total (Berlín y SPARCC) de la RM.

	Escala Total		**Escala Inflamación**	
	Berlín	**SPARCC**	**Berlín**	**SPARCC**
S/P total	0,367	0,380	0,602	0,634
Valor p	0,042	0,035	<0,001	<0,001
S/P inferior	0,411	0,403	0,668	0,657
Valor p	0,022	0,024	<0,001	<0,001

S/P Total: índice sacroilíaca total/ promontorio; S/P inferior: índice sacroilíaca inferior / promontorio.

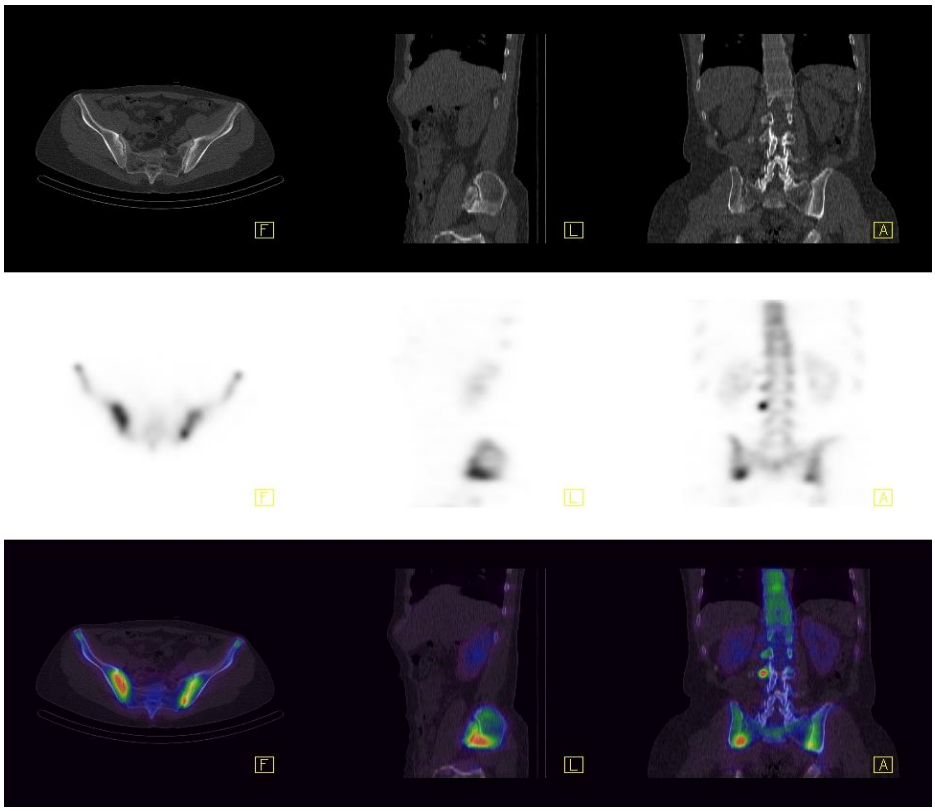

Figura 32: Imágenes de TC, SPECT y SPECT/TC en orientación axial, sagital y coronal de articulaciones sacroilíacas.

DISCUSIÓN

La detección y definición de pacientes con EspAax temprana, cuando el tratamiento puede ser más efectivo, sigue siendo un desafío. El diagnóstico se hace con frecuencia años después de que aparezcan los síntomas (4), habitualmente cuando se observa por primera vez el daño radiológico. Es debido a esa falta de síntomas clínicos y signos específicos para el diagnóstico y seguimiento de la actividad de las EspA que las técnicas de imagen, y más concretamente la RM, se han convertido en un componente clave de los criterios de clasificación ASAS de estas enfermedades. Diversos estudios (89-91) han demostrado la utilidad de la RM tanto en el diagnóstico precoz como en el seguimiento, pronóstico y respuesta al tratamiento biológico de pacientes con EspA. De acuerdo con la recomendación EULAR de 2015 (69), se recomienda la RM de SI, si el diagnóstico de EspAax no puede establecerse con base en las características clínicas y la radiografía convencional, y aún se sospecha de EspAax. En ciertos casos, como los pacientes jóvenes y aquellos con síntomas de corta duración, la RM de las articulaciones SI es un primer método de imagen alternativo a la radiografía simple.

Sin embargo, a pesar de que en torno al 30% con EspAax precoz tiene una RM negativa, en sus últimas recomendaciones EULAR no recomienda el uso de otras técnicas de imagen (incluyendo las técnicas de Medicina Nuclear) para el diagnóstico de sacroilitis (69).

La revisión de Song *et al.* en el año 2008 (19) sobre el rendimiento de la GGO en la evaluación de sacroilitis en pacientes con EA en la que sugiere que la GGO de las articulaciones SI tiene un valor limitado para este diagnóstico tuvo un gran impacto y fue el golpe de gracia para establecer el dominio de la RM como técnica diagnóstica de imagen para sacroilitis. En esta revisión los autores encontraron que la sensibilidad global de la GGO para detectar sacroilitis fue del 51,8% para los pacientes con EA establecida

(n = 361) y del 49,4% para los pacientes con probable sacroilitis (n = 255). Los valores de especificidad encontrados fueron 78,3% para ambos grupos. Desde entonces han sido pocos los estudios cuyo objetivo haya sido investigar más a fondo el potencial de los métodos con radionúclidos para el diagnóstico de la afectación SI. Sin embargo, la irrupción del SPECT/TC y de otras técnicas nuevas como el PET con 18F-fluoruro han supuesto la mejora, si no resolución, de los problemas de precisión en la ubicación de los ROIs de la GGO y del SPECT. Este nuevo marco nos aboca a investigar más a fondo la validez de estas técnicas en el diagnóstico de la sacroilitis inflamatoria, máxime si tenemos en cuenta que la sensibilidad de la RM para detectar la inflamación activa antes de que se desarrollen las lesiones estructurales consiguientes es, en el mejor de los casos, hasta del 70%, según los criterios estandarizados actuales.
El SPECT-TC es una técnica multimodal que ha demostrado que mejora la sensibilidad y la especificidad de los estudios gammagráficos, a la vez que acorta los tiempos de adquisición y brinda imágenes co-registradas corregidas con atenuación que facilitan un mejor análisis (485).

En este estudio se ha valorado el rendimiento diagnóstico del SPECT/TC cuantitativo para la sacroilitis en EspAax y DLI resultando que es una técnica que podría ser útil para la detección precoz de la sacroilitis y, por tanto, ser utilizada como parte del abordaje individualizado para el diagnóstico de EspAax.

Características demográficas y clínicas

Las características demográficas de este estudio, con una edad media de 38 años, predominio de sexo masculino y un 80% de casos HLA B27 positivos en el grupo EspAax, son similares a otros estudios de cohortes de EspAax

publicados en la literatura (93-96) y concuerdan con las características del registro nacional de pacientes con EspA español (REGISPONSER) (29). Lo mismo ocurre con las variables clínicas de escala analógico-visual de dolor lumbar del paciente y el índice BASDAI de actividad de la enfermedad. Por tanto, se puede concluir que, a pesar de tratarse de una cohorte pequeña, es una muestra representativa de los pacientes con EspAax de nuestro medio.

Los criterios utilizados en el estudio para definir enfermedad activa, con la presencia de un BASDAI ≥ 4 y/o una EAV de dolor ≥ 4, son similares a los utilizados en los ensayos clínicos de EspAax (89).

El hecho de haber usado el índice BASDAI (*Bath Ankylosing Spondylitis Activity Index*) para valorar la actividad de la enfermedad en vez del índice ASDAS (*Ankylosing Spondylitis Disease Activity Score*) se debe principalmente a dos factores: *1)* el índice BASDAI es el índice que utilizamos en la práctica clínica habitual de nuestro centro para valorar la actividad de la enfermedad en pacientes con EspAax. *2)* Un estudio reciente cuyo objetivo fue comparar la utilidad clínica del índice ASDAS con el índice BASDAI en pacientes con espondilitis anquilosante en 23 centros españoles no demostró una superioridad del índice ASDAS sobre el índice BASDAI en términos de validez, sensibilidad al cambio ni capacidad de discriminación (97).

Como grupo control decidimos utilizar una cohorte de pacientes con DLI crónico puesto que son estos los pacientes que nos hacen plantearnos el diagnóstico de EspAax en la práctica clínica habitual y donde presumiblemente necesitaremos más apoyo de los estudios radiológicos para llegar al diagnóstico si el HLA B27 resulta negativo. Además, por los datos recientemente publicados extraídos de la cohorte ESPeranza (cohorte de unidades para el diagnóstico y seguimiento de EspA de reciente comienzo

en España), sabemos que los pacientes con DLI tienen una mayor probabilidad de encontrar una prueba para sacroilitis positiva (98).

Como era de esperar, los dos grupos resultaron similares respecto a las características demográficas y clínicas a excepción de la presencia de HLA B27 (ausente en el grupo de dolor lumbar inflamatorio), un mayor valor medio de dolor lumbar del paciente medido por EAV y unos niveles más altos de VSG en el grupo de EspAax. Por contra, no encontramos diferencias significativas respecto a los valores de PCR ni del índice BASDAI, existiendo una tendencia clara hacia la significación en el caso de la PCR. Lo primero podría achacarse a los niveles bajos de PCR presentes en los pacientes de nuestro estudio y lo segundo a que ambos grupos tienen un dolor lumbar inflamatorio que asocia rigidez matutina de larga duración, ítems ambos que forman parte de las seis preguntas del índice BASDAI.

Rendimiento diagnóstico

Los resultados obtenidos en nuestro estudio con respecto al valor diagnóstico de la GGO, utilizando el índice SI/P para contaje de los ROIs, fueron mayores a los descritos en la revisión sistemática de Song *et al.* (19) en cuanto a sensibilidad (49,4% vs 74%) pero con una menor especificidad (78,3% vs 32%).

Al utilizar la combinación del SPECT con las imágenes tridimensionales del TC de baja radiación en la prueba del SPECT/TC cualitativo encontramos que, respecto a la GGO, la sensibilidad se mantenía estable (74%) consiguiendo un aumento de la especificidad (41%) y un VPP en torno al 64%, que seguía siendo insuficiente para recomendar la utilización de la prueba en el diagnóstico de la sacroilitis. Como ya se ha explicado

anteriormente, la mejora en la especificidad viene dada por el uso de las imágenes del TC que permiten aumentar la precisión del médico nuclear a la hora de dibujar los contornos anatómicos de las ROIs, obtener recuentos tridimensionales por análisis volumétrico de la articulación (VOIs) y corregir la atenuación del SPECT.

En cuanto al papel del SPECT/TC cuantitativo en el diagnóstico de la sacroilitis, con el fin de poder comparar los datos de nuestro estudio con los datos publicados en la literatura médica, decidimos utilizar el índice SI total/P como índice de medición del contaje de los VOIs en el SPECT/TC (25,26). Sin embargo, dado que el lugar donde suele localizarse la inflamación de la articulación SI en pacientes con EspAax es el tercio inferior, también decidimos medir el índice SI inferior/P en el grupo de EspAax (51).

Una vez analizados los datos, el SPECT/TC cuantitativo mostró que, para un punto de corte de 1,36, la sensibilidad era del 52% y la especificidad del 86%. Estos valores difieren de los dos estudios publicados en la literatura comparando el SPECT/TC y la RM en la sacroilitis activa de EspA (25, 26).

En el estudio de Kim *et al.* (25) se analizó la utilidad del SPECT/TC en el diagnóstico de sacroilitis en 20 pacientes con espondilitis anquilosante (EA) y DLI de <5 años de evolución diagnosticados según los criterios de Amor, sin sacroilitis radiológica (o con cambios mínimos), y los compararon con un grupo control de 13 pacientes con dolor de cadera o dolor lumbar mecánico (no se comenta si es agudo o crónico). No midieron el grado de actividad de la enfermedad axial (índices BASDAI o ASDAS) ni la intensidad de dolor lumbar (EAV). Sin embargo, encontraron diferencias significativas en los valores de VSG y PCR entre ambos grupos sugiriendo una enfermedad activa en el grupo EA. Las características demográficas de

su cohorte fueron similares a las de nuestro estudio salvo por la presencia de HLA B27 que era menor (50% vs 80%) y los valores de VSG que eran mayores (27,9 vs 10). A diferencia de nuestro estudio, utilizaron como grupo control una cohorte de dolor mecánico de cadera/lumbar (no sabemos si crónico) en vez de pacientes con dolor lumbar inflamatorio. Su punto de corte del índice SI/P del SPECT/TC fue de 1,5. Dicho valor se asociaba a una sensibilidad del 80% y una especificidad del 84,6%. Otras diferencias sustanciales con nuestro estudio fueron el hecho de utilizar criterios diagnósticos de EspAax distintos (criterios Amor vs nuevos criterios ASAS) y el hecho de comparar el SPECT/TC con la radiografía simple en vez de con la RM (70,99). Tanto la diferencia en los criterios diagnósticos como el grupo control de dolor mecánico y el punto de corte utilizado (1,5 vs 1,36) explican las diferencias con nuestros resultados. Los criterios de Amor tienen unos valores de Sensibilidad y Especificidad distintos a los nuevos criterios ASAS (S: 90.8% vs 82,9%; E: 96,2% vs 84%) (100). Como ya se ha expuesto antes, la utilización de un grupo con DLI hace más probable encontrar una prueba positiva para sacroilitis, más aún si utilizamos la RM en vez de la radiografía simple como técnica comparativa (98).

Aunque en el estudio de Cui *et al.* (81) se analizó el papel del SPECT y su correlación con los hallazgos histopatológicos en la biopsia de sacroilitis de la articulación SI, es interesante observar que, utilizando la biopsia como *gold standard* diagnóstico en vez del diagnóstico clínico o la RM, el punto de corte del índice SI/promontorio que encontraron en su estudio (1,34) fue similar al nuestro (1,36), reforzando de forma indirecta nuestros hallazgos.

El segundo estudio sobre el papel del SPECT/TC en el diagnóstico de la sacroilitis en EspA es el estudio de Parghane *et al.* realizado en el año 2017 (26). En él se estudiaron 155 pacientes diagnosticados de EspA según los criterios de la ESSG y se evaluó el papel del SPECT/TC con respecto a la

RM de SI y los marcadores clínicos en la detección de sacroilitis. Las variables demográficas y clínicas de su cohorte fueron similares a las nuestras salvo en la VSG y PCR donde eran significativamente mayores (VSG: 26.6 vs 10; PCR 15.3 vs 1.7 mg/L). Este dato es importante, porque sabemos que valores elevados de PCR tienden a correlacionarse con mayores cambios radiológicos basales en la RM-SI de pacientes con EspAax (2). Entre los criterios de inclusión no se especifica que los pacientes deban tener una EspAax activa (EVA dolor lumbar, BASDAI ≥4). A diferencia de nuestro estudio que definía la RM (+) para sacroilitis según los criterios ASAS (14), Parghane *et al.* aceptaron como RM (+) tanto las RM con lesiones de EMO como aquellas con lesiones crónicas, no siendo preciso, por tanto, la presencia de EMO para el diagnóstico. Así mismo, definieron la prueba de SPECT/TC como positiva para sacroilitis, aquella con un aumento de la captación de la articulación SI respecto al sacro (2). No se realizó ninguna medición cuantitativa y no se usó ningún grupo control para validar los resultados. Con todo ello encontraron que, para un punto de corte del índice SI / P > 1, los valores de sensibilidad y especificidad del SPECT/TC fueron del 90% y del 80%, respectivamente. Nuevamente, todos estos factores combinados (criterios diagnósticos EspA, elevación de reactantes inflamatorios, definición de RM + y definición de SPECT/CT +) explican las diferencias de sensibilidad y especificidad con los valores encontrados en este estudio (S: 51.6%; E: 86.4%).

Nuestro estudio aporta nuevos datos sobre el papel del SPECT/TC en el diagnóstico de sacroilitis de pacientes con EspAax y DLI al analizar los resultados de ambas pruebas con escalas cuantitativas y semicuantitativas y al analizar los diferentes índices SI/P del SPECT/TC respecto a las distintas lesiones y escalas combinadas de la RM (tanto de lesiones de inflamación activa como de lesiones estructurales). Todo ello permite correlacionar de

una forma más exacta los hallazgos de ambas pruebas y ampliar el conocimiento del SPECT/TC en la sacroilitis inflamatoria. Además, por primera vez en la literatura, se ha buscado calcular el valor diagnóstico de la combinación de ambas técnicas en sacroilitis con el fin de implementarlo en la práctica clínica habitual para aquellos pacientes con alta sospecha clínica de EspAax y RM-SI negativa o dudosa.

Dado que estamos tratando de discriminar entre pacientes con DLI y EspAax activa se requiere una prueba con una alta especificidad y una buena precisión diagnóstica. La primera condición se cumple con la ganancia de especificidad lograda al utilizar el SPECT/TC cuantitativo en lugar de la prueba cualitativa (86% SPECT/TC cuantitativo vs 41% SPECT/TC cualitativo). Sin embargo, al comparar los datos del SPECT/TC con los resultados de GGO, aunque hubo un aumento significativo de la especificidad (31 vs 86%), se observó una pérdida de la sensibilidad que pasó del 74% al 52%.

Los criterios ASAS utilizan el edema de médula ósea (EMO) como criterio diagnóstico para definir la sacroilitis activa. Sin embargo, la falta de especificidad de este signo en la sacroilitis de bajo grado ha cambiado el enfoque de la investigación en los últimos años hacia las lesiones estructurales (erosiones, lesiones grasas,…) y hacia la utilización de índices combinados con el fin de ganar más sensibilidad y especificidad (54,73). Ya se ha demostrado que la sensibilidad diagnóstica de la RM-SI aumenta del 67 al 81% cuando se analizan las erosiones y el EMO a la vez, sin que ello suponga un cambio en la especificidad (88%) (72).

Si analizamos el papel de los criterios ASAS RM a través de los datos obtenidos de las puntuaciones de inflamación en RM de nuestro estudio, los

resultados encontrados (58% de sensibilidad y 100% de especificidad) fueron similares a los descritos en la literatura (51% y 97%) (7).

A pesar de que los criterios ASAS-OMERACT establecen la cantidad mínima de focos de EMO/osteítis necesaria para considerar positiva una RM, no se cuantifica el número de focos encontrados. Este dato es importante a la hora de valorar el rendimiento diagnóstico de la prueba puesto que ya son varios los estudios que han demostrado que podemos encontrar focos aislados de hiperintensidad en STIR (pseudo edema óseo) en un 27% de controles sanos (72, 99). En cambio, si se aumenta el punto de corte a ≥2 focos de EMO, la proporción de falsos positivos (controles sanos con RM positiva) disminuye a la mitad (78).

En nuestro estudio, solo dos pacientes del grupo de EspAax diagnosticados por criterio radiológico (HLA B27 -) tuvieron un resultado positivo en la RM y negativo en el SPECT/TC cuantitativo. En el primer caso la RM del paciente mostraba una única lesión de EMO de escasa significación en dos cortes consecutivos y en el caso del segundo paciente se observó una RM con varios focos de EMO de pequeño tamaño y dudosa significación que estaban localizados en el hueso iliaco, sugiriendo un posible componente mecánico de la inflamación (la paciente era jugadora de baloncesto).

Por otro lado, el uso de puntuaciones totales que suman las lesiones estructurales a las lesiones de EMO, mejoró la sensibilidad de la prueba al 71% y redujo levemente su especificidad (82%). Los valores de sensibilidad y especificidad de la escala EMO + erosión fueron de 74,1% y 88,4%, respectivamente resaltando la ganancia de sensibilidad con una baja incidencia en la especificidad, tal y como se ha comunicado en la literatura (54).

Por primera vez en la literatura se ha analizado el papel de la combinación del SPECT/TC cuantitativo y la RM (según criterios ASAS) en el diagnóstico de sacroilitis. Resultó que la combinación de ambas pruebas arroja unos valores de Sensibilidad significativamente superiores al SPECT/TC y a la RM aisladas (67,7% vs 51,61% y 58% respectivamente), manteniendo unos valores de especificidad altos (86,3% vs 86,3% y 100%, respectivamente). El VPP también mejoró respecto al SPECT/TC permaneciendo inferior a la RM (87,5% vs 84,2% y 100%, respectivamente) y el VPN aumentó nuevamente de forma significativa respecto al SPECT/TC (65,5% vs 55,8%) y de forma más leve respecto a la RM (65,5% vs 62,8%). En consecuencia, seis de los trece pacientes (40%) diagnosticados clínicamente de EspAax con RM negativa resultaron positivos, confirmando la sospecha clínica de sacroilitis activa. Este hecho es muy relevante puesto que demuestra que el uso combinado de ambas técnicas podría reducir el número de falsos negativos de la RM-SI en las fases iniciales de la EspAax y permitir iniciar un tratamiento precoz que reduciría el daño estructural de la enfermedad.

Correlación SPECT/TC con RM

La causa de que hayamos utilizado escalas de medición semicuantitativas para valorar la RM y su correlación con el SPECT/TC cuantitativo se debe al hecho de que son ya varios los autores que han destacado la importancia de evaluar la extensión y gravedad del edema óseo periarticular para predecir la aparición de la sacroilitis radiológica, vista su relevancia en el pronóstico y en la respuesta al tratamiento anti-TNFα (101,13). Al no haberse desarrollado hasta la fecha un sistema consensuado universal para cuantificar las lesiones inflamatorias activas, decidimos utilizar las escalas más

utilizadas en los ensayos clínicos de EspAax en la actualidad: la escala de Berlín (55) y la escala SPARCC (56).

Los valores obtenidos mostraron una correlación moderada entre el SPECT/TC y la RM para la medición de sacroilitis activa. Esta correlación mejoraba al utilizar el SPECT/TC cuantitativo (índice SI/PM ≥1,36) y las escalas de inflamación de la RM (RM + según criterios ASAS) en vez de las escalas totales. Al comparar nuestros datos con el único estudio publicado en la literatura que estudia la correlación entre RM y SPECT/TC en sacroilitis (Parghane *et al.*) (26) observamos que, aun teniendo en cuenta que los criterios de positividad de la RM y el SPECT/TC son netamente diferentes en ambos estudios, el valor de correlación de Pearson obtenido es similar (0,659 vs 0,634). La mejoría en el índice de correlación al utilizar las escalas de inflamación de la RM se debe a que, si bien la RM puede identificar lesiones crónicas en las articulaciones SI, estas lesiones son menos susceptibles de ser captadas por el SPECT/TC (100), reforzando la hipótesis de que el SPECT/TC debería utilizarse de forma preferente en sacroilitis no evolucionadas.

Cuando intentamos analizar si el estudio de la región inferior de las articulaciones SI es más rentable para el diagnóstico que el estudio del área total de la articulación, aunque no encontramos diferencias significativas entre ambos índices, sí se obtuvieron unos niveles de correlación más altos entre el índice SI inferior / promontorio y la RM positiva por criterios ASAS respecto al índice SI total / promontorio (0,668 Berlín y 0,657 SPARCC, $p<0,001$), realzando el hecho de que la inflamación principal de la articulación SI en los pacientes con EspAax se produce en el tercio inferior de la articulación. Tampoco pudimos encontrar una mayor correlación entre una mayor captación de SPECT/TC y puntuaciones más altas de inflamación de la RM-SI. Probablemente ambos hechos fueron debidos al elevado

número de valores positivos bajos de inflamación en las RM positivas de nuestra cohorte de pacientes.

LIMITACIONES DEL ESTUDIO

Existen varias limitaciones en nuestro estudio. La primera es que, a pesar de que las características demográficas y clínicas de nuestra cohorte son muy representativas de los pacientes con EspAax de nuestro medio y similares a otras cohortes de EspAax publicadas en la literatura (1, 2, 9, 102), el tamaño pequeño sigue siendo una de las principales limitaciones del estudio.

Es precisamente este tamaño pequeño unido a los niveles bajos de lesiones de EMO en las RM de nuestros pacientes la causa más probable de que no hayamos sido capaces de confirmar la mayor correlación entre los valores más altos de las escalas de inflamación de la RM y el índice de captación cuantitativo del SPECT/TC.

Otra limitación del estudio, nuevamente como consecuencia del pequeño tamaño de la muestra y del bajo número de erosiones en la RM de nuestros pacientes, es el no haber podido analizar más profundamente la correlación entre los índices cuantitativos del SPECT/TC y las escalas combinadas (EMO + erosión) de la RM-SI viendo como éstas han demostrado mejorar la sensibilidad de la RM-SI en el diagnóstico de sacroilitis (54).

Aunque pueden ser necesarios estudios específicos que evalúen la rentabilidad de la SPECT/CT, puramente desde una perspectiva de imagen, el mayor costo, mayor carga de radiación y mayor tiempo de exploración asociado al uso del SPECT/TC para la evaluación de las articulaciones SI se justifica por el incremento significativo del valor que el SPECT/TC añade a la GGO.

CONCLUSIONES

1. El SPECT/TC cuantitativo mejora la precisión diagnóstica de la gammagrafía ósea planar en la sacroilitis de pacientes con espondiloartritis axial y dolor lumbar inflamatorio, pudiendo desempeñar un papel relevante en el diagnóstico de sacroilitis activa en pacientes con lumbalgia inflamatoria con alta sospecha de espondiloartritis donde no pueda realizarse la RM o ésta resulte negativa o no concluyente.

2. La combinación de ambas técnicas en pacientes con alta sospecha de EspAax (dolor lumbar inflamatorio con HLA B27 (-) y RM (-), consigue un aumento notable de la sensibilidad, manteniendo una especificidad del 86% y reduciendo el número de falsos negativos de la RM.

3. El estudio en más profundidad de la correlación entre los índices cuantitativos del SPECT/TC y las escalas semicuantitativas de inflamación, inflamación + erosión y escalas totales (que aúnan las lesiones agudas con las estructurales) de la RM, expone la mayor correlación entre las escalas de edema de médula ósea en RM y los índices del SPECT/TC. Este estudio también pone de manifiesto la mayor concordancia entre ambas pruebas si centramos el estudio en el tercio inferior de la articulación SI (tercio sinovial) que es donde clásicamente se ha focalizado la actividad inflamatoria de la espondiloartritis.

4. Al igual que ocurre en la RM, donde el mayor conocimiento de la técnica ha llevado a una mejoría de su sensibilidad diagnóstica tras añadir a la definición actual la cuantificación del grado, extensión y número de áreas de hiperintensidad en la médula ósea periarticular, así como la inclusión

de los hallazgos estructurales, el mayor conocimiento de los hallazgos del SPECT/TC cuantitativo presumiblemente redundará en una mayor rentabilidad diagnóstica de esta prueba en pacientes con espondiloartritis axial.

5. Deben realizarse estudios controlados que examinen los valores predictivos positivos y negativos del algoritmo sugerido en diferentes subconjuntos de pacientes con sospecha de espondiloartritis axial. Sin embargo, en nuestra opinión, el SPECT/TC cuantitativo puede tener un lugar en el enfoque individualizado del diagnóstico de espondiloartritis axial.

BIBLIOGRAFÍA

1. Gran JT, Husby G, Hordvik M. Prevalence of ankylosing spondylitis in males and females in a young middle-aged population of Tromso, northern Norway. Ann Rheum Dis 1985; 44:359–367.

2. Braun J, Bollow M, Remlinger G, Eggens U, Rudwaleit M, Distler A, et al. Prevalence of spondylarthropathies in HLA-B27 positive and negative blood donors. Arthritis Rheum 1998; 41:58–67.

3. Garrido-Cumbrera M, Navarro-Compán V, Zarco P, Collantes-Estévez E, Gálvez-Ruiz D, Braçe O, et al. Atlas of Axial Spondyloarthritis in Spain 2017: Study Design and Population. Reumatol Clin. 2019; 15:127–32.

4. Deodhar A, Mittal M, Reilly P, Bao Y, Manthena S, Anderson J, et al. Ankylosing spondylitis diagnosis in US patients with back pain: identifying providers involved and factors associated with rheumatology referral delay. Clin Rheumatol. 2016; 35:1769–1776.

5. Palla I, Trieste L, Tani C, Talarico R, Cortesi PA, Mosca M, et al. A systematic literature review of the economic impact of ankylosing spondylitis. Clin Exp Rheumatol. 2012; 30:136–141.

6. Jovani V, Blasco-Blasco M, Ruiz-Cantero MT, et al. Understanding how the diagnostic delay of spondyloarthritis differs between women and men: a systematic review and metaanalysis. J Rheumatol. 2017; 44:174–183.

7. Rudwaleit M, van der Heijde D, Landewé R, et al. The development of Assessment of SpondyloArthritis international Society classification criteria for axial spondyloarthritis (part II): validation and final selection. Ann Rheum Dis 2009; 68:777–783.

8. Sanz Sanz J. Papel de la RMN en el diagnóstico y evolución de las espondiloartritis. Reumatol Clin. 2012; 8(Suppl 1):37S–41S.

9. Weber U, Lambert RG, Østergaard M, Hodler J, Pedersen SJ, Maksymowych WP. The diagnostic utility of magnetic resonance imaging in spondylarthritis: an international multicenter evaluation of one hundred eighty-seven subjects. Arthritis Rheum. 2010; 62:3048–3058.

10. Schuller-Weiderkamm C, Mascarenas V, Sudoł-Szopioska I, Boutry N, Plagou A, kaluser A, et al. Imaging and interpretation of Axial Spondyloarthritis: The Radiologist's perspective – consensus of the Arthritis Subcommittee of the ESSR. Semin Muskuloskelet Radiol. 2014; 18:265–279.

11. Uson J, Loza E, Möller I, Acebes C, Andreu JL, Batlle E et al. Recommendations for the Use of Ultrasound and Magnetic Resonance in patients with Spondyloarthritis, including Psoriatic Arthrtitis, and patients with Juvenile Idiopathic Arthritis. Reumatol Clin. 2018; 14:27–35.

12. Maksymowych W.P, Wichuk S, Dougados M, et al. MRI evidence of structural changes in the sacroiliac joints of patients with non-radiographic axial spondyloarthritis even in the absence of MRI inflammation Arthritis Res Ther. 2017; 19:126.

13. Dougados M, Sepriano A, Molto A, et al. Sacroiliac radiographic progression in recent onset axial spondyloarthritis: the 5-year data of the DESIR cohort. Ann Rheum Dis. 2017; 76:1823–1828.

14. Rudwaleit M, Jurik A.G, Hermann K-GA, et al. Defining active sacroiliitis on magnetic resonance imaging (MRI) for classification of axial spondyloarthritis: a consensual approach by the ASAS/OMERACT MRI group Ann Rheum Dis. 2009; 68:1520–1527.

15. Braun J, Sieper J, Bollow M. Imaging of sacroiliitis. Clin Rheumatol 2000; 19:51–57.

16. Gheita TA, Azkalany GS, Kenawy SA, Kandeel AA. Bone scintigraphy in axial seronegative spondyloarthritis patients: role in detection of subclinical peripheral arthritis and disease activity. Int J Rheum Dis. 2015; 18:553–559.

17. Goldberg RP, Genant HK, Shimshak R, Shames D. Applications and limitations of quantitative sacroiliac joint scintigraphy. Radiology 1978; 128:683–686.

18. Peh WCG, Ho WY, Luk KDK. Applications of bone scintigraphy in ankylosing spondylitis. Clinical Imaging 1997; 21:54–62.

19. Song IH, Carrasco-Fernández J, Rudwaleit M, Sieper J. The diagnostic value of scintigraphy in assessing sacroiliitis in ankylosing spondylitis: a systematic literature research. Ann Rheum Dis. 2008; 67:1535–1540.

20. Utsunomiya D, Shiraishi S, Imuta M, Tomiguchi S, Kawanaka K, Morishita S, et al. Added value of SPECT/CT fusion in assessing suspected bone metastasis: comparison with scintigraphy alone and nonfused scintigraphy and CT. Radiology. 2006; 238: 264–271.

21. Zhang Y, Shi H, Gu Y, Xiu Y, Li B, Zhu W, et al. Differential diagnostic value of single-photon emission computed tomography/spiral computed tomography with Tc-99m-methylene diphosphonate in patients with spinal lesions. Nucl Med Commun. 2011; 32:1194–1200.

22. Linke R, Kuwert T, Uder M, Forst R, Wuest W. Skeletal SPECT/CT of the peripheral extremities. AJR Am J Roentgenol. 2010; 194: W329-335.

23. Klaeser B, Spanjol M, Krause T. SPECT/CT diagnostics for skeletal infections. Radiologe. 2012; 52:615–620.

24. Strobel K, Burger C, Seifert B, Husarik DB, Soyka JD, Hany TF. Characterization of focal bone lesions in the axial skeleton: performance of planar bone scintigraphy compared with SPECT and SPECT fused with CT. AJR Am J Roentgenol. 2007; 188:W467–74.

25. Kim YI, Suh M, Kim YK, Lee HY, Shin K. The usefulness of bone SPECT/CT imaging with volume of interest analysis in early axial spondyloarthritis. BMC Musculoskelet Disord. 2015; 16:9.

26. Parghane RV, Singh B, Sharma A, Singh H, Singh P, Bhattacharya. Role of (99m) Tc-Methylene Diphosphonate SPECT /CT in the Detection of Sacroiliitis in Patients with Spondyloarthropathy: Comparison with Clinical Markers and MRI. A.J Nucl Med Technol. 2017; 45:280–284.

27. Sieper J, Rudwaleit M, Baraliakos X, Brandt J, Braun J, Burgos-Vargas R, et al. The Assessment of SpondyloArthritis international Society (ASAS) handbook: a guide to assess spondyloarthritis. Ann Rheum Dis 2009; 68 Suppl 2:ii1–44.

28. Weisman MH. Inflammatory back pain: the United States perspective. Rheum Dis Clin North Am 2012; 38:501–512.

29. Collantes E, Zarco P, Muñoz E, Juanola X, Mulero J, Fernández-Sueiro JL, et al. Disease pattern of spondyloarthropathies in Spain: description of the first national registry (REGISPONSER) extended report. Rheumatology. 2007; 46:1309–1315.

30. Danve A, Deodhar A. Axial spondyloarthritis in the USA: diagnostic challenges and missed opportunities. Clin Rheumatol 2019. 38(3):625–634.

31. Danve A, O'Dell J. The ongoing quest for biomarkers in ankylosing spondylitis. Int J Rheum Dis 2015; 18:826–834.

32. Navallas M, Ares J, Beltrán B, Lisbona MP, Maymó J, Solano A. Sacroiliitis associated with axial spondyloarthropathy: new concepts and latest trends. Radiographics 2013; 33:933–56.

33. Bowen V, Cassidy JD. Macroscopic and microscopic anatomy of the sacroiliac joint from embryonic life until the eighth decade. Spine (Phila Pa 1976) 1981; 6:620–8.

34. Vleeming A, Schuenke MD, Masi AT, Carreiro JE, Danneels L, Willard FH. The sacroiliac joint: an overview of its anatomy, function and potential clinical implications. J Anat 2012; 221:537–67.

35. van der Linden S, Valkenburg HA, Cats A. Evaluation of diagnostic criteria for ankylosing spondylitis. A proposal for modification of the New York criteria Arthritis Rheum. 1984; 27:361–368.

36. Amor B, Dougados M, Mijiyawa M. Criteria of the classification of spondylarthropathies. Rev Rhum Mal Osteoartic 1990; 57:85–89

37. Dougados M, van der Linden S, Juhlin R, Huitfeldt B, Amor B, Calin A, et al. The European Spondylarthropathy Study Group. The European Spondylarthropathy Study Group preliminary criteria for the classification of spondylarthropathy. Arthritis Rheum 1991; 34: 1218–1227.

38. Taurog JD, Chhabra A, Colbert RA. Ankylosing spondylitis and axial spondyloarthritis. N Engl J Med. 2016; 374:2563–2574.

39. Baraliakos X, Maksymowych WP. Imaging in the diagnosis and management of axial spondyloarthritis Best Pract Res Clin Rheumatol, 30 (2016), pp. 608–623.

40. Tan S, Ward MM. Computed tomography in axial spondyloarthritis Curr Opin Rheumatol. 2018; 30:334–339.

41. Diekhoff T, Hermann KG, Greese J, Schwenke C, Poddubnyy D, Hamm B, et al. Comparison of MRI with radiography for detecting structural lesions of the sacroiliac joint using CT as standard of reference: results from the SIMACT study. Ann Rheum Dis. 2017; 76:1502–1508.

42. Melchior J, Azraq Y, Chary-Valckenaere I, et al. Radiography, abdominal CT and MRI compared with sacroiliac joint CT in diagnosis of structural sacroiliitis Eur J Radiol, 95 (2017), pp. 169–176.

43. Li SG, Liu X, Zhou H, et al. Interrater reliability and radiation dosage of oblique coronal computed tomography. Br J Radiol 2018; 91:20150700.

44. Chan J, Sari I, Salonen D, et al. Development of a screening tool for the identification of sacroiliitis in computed tomography scans of the abdomen. J Rheumatol 2016; 43:1687–1694.

45. Wu H, Zhang G, Shi L, Li X, Chen M, Huang X, et al. Axial Spondyloarthritis: Dual-Energy Virtual Noncalcium CT in the Detection of Bone Marrow Edema in the Sacroiliac Joints. Radiology. 2019; 290:157–164.

46. Song IH, Brandt H, Rudwaleit M, Sieper J. Limited diagnostic value of unilateral sacroiliitis in scintigraphy in assessing axial spondyloarthritis. J Rheumatol. 2010; 37:1200–1202.

47. Hanly JG, Barnes DC, Mitchell MJ, MacMillan L, Docherty P. Single photon emission computed tomography in diagnosis of inflammatory spondyloarthropathies. J Rheumatol. 1993; 20:2062–2068.

48. Hanly JG, Mitchell MJ, Barnes DC, et al. Early recognition of sacroiliitis by magnetic resonance imaging and single photon emission computed tomography. J Rheumatol. 1994; 21:2088–2095.

49. Bozkurt MF, Uğur O, Ertenli I, Caner B. CANER Combined use of bone and bone marrow scintigraphies for the diagnosis of active sacroiliitis: a new approach. Ann Nucl Med. 2001; 15:117–121.

50. Koç ZP, Kin Cengiz A, Aydın F, et al. Sacroiliac indicis increase the specificity of bone scintigraphy in the diagnosis of sacroiliitis. Mol Imaging Radionucl Ther. 2015; 24:8–14.

51. Pipikos T, Kassimos D, Angelidis G, Koutsikos. J. Bone Single Photon Emission/computed Tomography in the detection of sacroiliitis in seronegative Spondyloarthritis: a comparison with Magnetic Resonance imaging. Mol Imaging Radionucl Ther. 2017; 26(3):101-109.

52. Aouad K, De Craemer A-S, Carron P. Can imaging be a proxy for remission in axial spondyloarthritis? Rheum Dis Clin N Am. 2020; 46:311–325.

53. Maksymowych WP. The role of imaging in the diagnosis and management of axial spondyloarthritis Nat Rev Rheumatol. 2019; 15:657–672.

54. Lambert RGW, Bakker PAC, van der Heijde D, et al. Defining active sacroiliitis on MRI for classification of axial spondyloarthritis: update by the ASAS MRI working group Ann Rheum Dis. 2016; 75:1958–1963.

55. Althoff CE, Sieper J, Song IH, Haibel H, Weiss A, Diekhoff T, et al. Active inflammation and structural change in early active axial spondyloarthritis as detected by whole-body MRI. Ann Rheum Dis 2013; 72:967–73.

56. Maksymowych W.P, Inman RD, Salonen D, et al. Spondyloarthritis research Consortium of Canada magnetic resonance imaging index for assessment of sacroiliac joint inflammation in ankylosing spondylitis Arthritis Rheum. 2005; 53:703–709.

57. Zarco P, Almodóvar R, Bueno Á, Molinero LM; SCAISS Study Group. Development and validation of SCAISS, a tool for semi-automated quantification of sacroilitis by magnetic resonance in spondyloarthritis. Rheumatol Int. 2018; 38:1919–1926.

58. Lukas C, Cyteval C, Dougados M, Weber U. MRI for diagnosis of axial spondyloarthritis: major advance with critical limitations "Not everything that glisters is gold (standard) RMD Open, 4 (2018), Article e000586 .

59. Molto A, Paternotte S, Comet D, Thibout E, Rudwaleit M, Claudepierre P, et al. Performances of the Assessment of SpondyloArthritis International Society Axial Spondyloarthritis Criteria for Diagnostic and Classification Purposes in Patients Visiting a Rheumatologist Because of Chronic Back Pain: Results From a Multicenter, Cross-Sectional Study. Arthritis Care & Research. 2013; 65:1472–1481.

60. van den Berg R, de Hooge M, van Gaalen F, Reijnierse M, Huizinga T, van der Heijde D. Percentage of patients with spondyloarthritis in patients referred because of chronic back pain and performance of classification criteria: experience from the Spondyloarthritis Caught Early (SPACE) cohort. Rheumatology (Oxford). 2013; 52:1492–9.

61. van den Berg R, Lenczner G, Thévenin F, Claudepierre P, Feydy A, Reijnierse M, et al. Classification of axial SpA based on positive imaging (radiographs and/or MRI of the sacroiliac joints) by local rheumatologists or radiologists versus central trained readers in the DESIR cohort. Ann Rheum Dis 2015; 74:2016–21.

62. Weber U, Maksymowych WP, Chan SM, Rufibach K, Pedersen SJ, Zhao Z, et al. Does evaluation of the ligamentous compartment enhance diagnostic utility of sacroiliac joint MRI in axial spondyloarthritis? Arthritis Res Ther 2015; 17:246.

63. Ziegeler K, Eshkal H, Schorr C, et al. Age- and sex-dependent frequency of fat metaplasia and other structural changes of the sacroiliac joints in patients without axial spondyloarthritis: a retrospective, cross-sectional MRI study J Rheumatol 2018; 45:915–921.

64. Seven S, Østergaard M, Morsel-Carlsen L, et al. Magnetic resonance imaging of lesions in the sacroiliac joints for differentiation of patients with axial spondyloarthritis from control subjects with or without pelvic or buttock pain: a prospective, cross-sectional study of 204 participants Arthritis Rheumatol Hoboken NJ 2019; 71:2034–2046.

65. Laloo F, Herregods N, Varkas G, Jaremko JL, Baraliakos X, Elewaut D, et al. MR signal in the sacroiliac joint space in spondyloarthritis: a new sign. Eur Radiol 2017; 27:2024–30.

66. Almodóvar R, Zarco P, Loza E, Bueno Á. Evaluation of a multidisciplinary training program in magnetic resonance imaging of patients with axial spondyloarthritis: PROGRESSES Project. Publicaciones del grupo GRESSER Radiologia. 2019; 61(2):94–98.

67. Almodóvar R, Bueno Á, Batlle E, Beltrán-Catalán E, Bernabeu D, Castro Copete C, et al. Magnetic resonance imaging assessment in patients with axial spondyloarthritis: development of checklists for use in clinical practice. Rheumatol Int. 2019; 39(12):2119–2127.

68. Maksymowych WP, Lambert RG, Østergaard M, et al. MRI lesions in the sacroiliac joints of patients with spondyloarthritis: an update of definitions and validation by the ASAS MRI working group Ann Rheum Dis. 2019; 78:1550–1558.

69. Mandl P, Navarro-Compán V, Terslev L, et al. EULAR recommendations for the use of imaging in the diagnosis and

management of spondyloarthritis in clinical practice Ann Rheum Dis. 2015; 74:1327–1339.

70. Expert Panel on Musculoskeletal Imaging, Bernard SA, Kransdorf MJ, Beaman FD, et al. ACR appropriateness Criteria® chronic back pain suspected sacroiliitis-spondyloarthropathy. J Am Coll Radiol JACR. 2017; 14:S62–S70.

71. Sudoł-Szopińska I, Jurik AG, Eshed I, et al. Recommendations of the ESSR arthritis subcommittee for the use of magnetic resonance imaging in musculoskeletal rheumatic diseases Semin Muscoskel Radiol. 2015; 19:396–411.

72. Jones A, Bray TJP, Mandl P, et al. Performance of magnetic resonance imaging in the diagnosis of axial spondyloarthritis: a systematic literature review Rheumatol Oxf Engl. 2019; 58:1955–1965.

73. Weber U, Østergaard M, Lambert RGW. et al. Candidate lesion-based criteria for defining a positive sacroiliac joint MRI in two cohorts of patients with axial spondyloarthritis. Ann Rheum Dis 2015; 74:1976–82.

74. Jans L, Coeman L, Van Praet L. et al. How sensitive and specific are MRI features of sacroiliitis for diagnosis of spondyloarthritis in patients with inflammatory back pain? JBR-BTR 2014; 97:202–5.

75. Weber U, Zubler V, Pedersen SJ. et al. Development and validation of a magnetic resonance imaging reference criterion for defining a positive sacroiliac joint magnetic resonance imaging finding in spondyloarthritis. Arthritis Care Res (Hoboken) 2013; 65:977–85.

76. Weber U, Pedersen SJ, Zubler V. et al. Fat infiltration on magnetic resonance imaging of the sacroiliac joints has limited diagnostic utility in nonradiographic axial spondyloarthritis. J Rheumatol 2014; 41:75–83.

77. Beltran LS, Samim M, Gyftopoulos S, Bruno MT, Petchprapa CN. Does the Addition of DWI to Fluid-Sensitive Conventional MRI of

the Sacroiliac Joints Improve the Diagnosis of Sacroiliitis? Am J Roentgenol 2018; 210(6):1309-1316.

78. Arnbak B, Leboeuf-Yde C, Jensen TS. A systematic critical review on MRI in spondyloarthritis. Arthritis Res Ther. 2012; 14:R55.

79. Hasegawa BH, Iwata K, Wong KH, Wu MC, Da Silva AJ, Tang HR, Barber WC, Hwang AH, Sakdinawat AE. Dual-modality imaging of function and physiology. Acad Radiol. 2002; 9:1305–21.

80. Ryu JS, Kim JS, Moon DH, Kim SM, Shin MJ, Chang JS, et al. Bone SPECT is more sensitive than MRI in the detection of early osteonecrosis of the femoral head after renal transplantation. J Nucl Med 2002; 43:1006–1011.

81. Cui Y, Zhang X, Zhao Z, Liu Y, Zheng J. The relationship between histopathological and imaging features of sacroiliitis. Int J Clin Exp Med. 2015; 8:5904–5910.

82. François RJ, Gardner DL, Degrave EJ, Bywaters EG. Histopathologic evidence that sacroiliitis in ankylosing spondylitis is not merely enthesitis. Arthritis Rheum 2000; 43:2011–24.

83. Wang DW, Lin L, Peng JH, et al. Pannus inflammation in sacroiliitis following immune pathological injury and radiological structural damage: a study of 193 patients with spondyloarthritis Arthritis Res Ther. 2018; 20:120.

84. Boonen A, van der Heijde D, Landewe R, Rutten M, Spoorenberg A, Schouten H, et al. Work status and productivity costs due to ankylosing spondylitis: comparison among three European countries. Ann Rheum Dis. 2002; 61:429–37.

85. Montacer Kchir M, Mehdi Ghannouchi M, Hamdi W, Azzouz D, Kochbati S, et al. Impact of the ankylosing spondylitis on the professional activity. Joint Bone Spine. 2009; 76:378–82.

86. Baraliakos X, Braun J. Non-radiographic axial spondyloarthritis and ankylosing spondylitis: what are the similarities and differences? RMD Open 2015; 1:e000053.

87. Ciurea A, Scherer A, Exer P, Bernhard J, Dudler J, Beyeler B, et al; Rheumatologists of the Swiss Clinical Quality Management Program for Axial Spondyloarthritis. Tumor necrosis factor α inhibition in radiographic and nonradiographic axial spondyloarthritis: results from a large observational cohort. Arthritis Rheum 2013; 65:3096–106.

88. Sieper J, van der Heijde D, Dougados M, Mease PJ, Maksymowych WP, Brown MA, et al. Efficacy and safety of adalimumab in patients with non-radiographic axial spondyloarthritis: results of a randomised placebo-controlled trial (ABILITY-1). Ann Rheum Dis. 2013; 72:815–22.

89. Haibel H, Rudwaleit M, Listing J, Heldmann F, Wong RL, Kupper H, et al. Efficacy of adalimumab in the treatment of axial spondylarthritis without radiographically defined sacroiliitis: results of a twelve-week randomized, double-blind, placebo-controlled trial followed by an open-label extension up to week fifty-two. Arthritis Rheum 2008; 58:1981–1991.

90. Martos Becerra JM, Carrasco Fernández JA, Cano Sánchez A. Monitorización y valor pronóstico por resonancia magnética de los tratamientos biológicos en las espondiloartritis. Reumatol Clin. 2009; 5:83–7.

91. Rudwaleit M, Schwarzlose S, Hilgert ES, Listing J, Braun J, Sieper J. MRI in predicting a major clinical response to antitumour necrosis factor treatment in ankylosing spondylitis. Ann Rheum Dis. 2008; 67:1276–1281.

92. Ward MM, Deodhar A, Akl EA, Lui A, Ermann J, Gensler LS, et al. American College of Rheumatology/Spondylitis Association of America/Spondyloarthritis Research and Treatment Network 2015 Recommendations for the Treatment of Ankylosing Spondylitis and Nonradiographic Axial Spondyloarthritis. Arthritis Care Res (Hoboken) 2016; 68:151–166.

93. Rudwaleit M, Landewé R, van der Heijde D, Listing J, Brandt J, Braun J, et al. The development of Assessment of SpondyloArthritis international Society classification criteria for axial spondyloarthritis

(part I): classification of paper patients by expert opinion including uncertainty appraisal. Ann Rheum Dis. 2009; 68:770–776.

94. Van Tubergen A. The changing clinical picture and epidemiology of spondyloarthritis. Nat Rev Rheumatol. 2015; 11:110–118.

95. Dean LE, Jones GT, MacDonald AG, Downham C, Sturrock RD, Macfarlane GJ. Global prevalence of ankylosing spondylitis. Rheumatology. 2014; 53:650–657.

96. Leone A, Cassar-Pullicino VN, D'Aprile P, Nasuto M, Guglielmi G. Computed tomography and MR imaging in spondyloarthritis. Radiol Clin North Am. 2017; 55:1009–1021.

97. Sellas I, Fernandez A, Juanola Roura X, Alonso Ruiz A, Rosas J, Medina Luezas J, et al. Clinical utility of the ASDAS index in comparison with BASDAI in patients with ankylosing spondylitis (Axis Study). Rheumatol Int. 2017; 37:1817–1823.

98. Navarro-Compán V, de Miguel E, van der Heijde D, Landewé R, Almodóvar R, Montilla C, et al. Sponyloarthritis features forecasting the presence of HLA-B27 or sacroiliitis on magnetic resonance imaging in patients with suspected axial spondyloarthritis: results from a cross-sectional study in the ESPeranza Cohort. Arthritis Res Ther 2015; 17:265.

99. Greese J, Diekhoff T, Sieper J, *et al.* Detection of sacroiliitis by short-tau inversion recovery and T2-weighted turbo spin echo sequences: results from the SIMACT study J Rheumatol. 2019; 46:376–383.

100. Ho Jr G, Sadovnikoff N, Malhotra CM, Claunch BC. Quantitative sacroiliac joint scintigraphy. A critical assessment. Arthritis Rheum. 1979; 22:837–844.

101. Schwartzman M, Maksymowych WP: Is there a role for MRI to establish treatment indications and effectively monitor response in patients with axial spondyloarthritis? Rheum Dis Clin N Am. 2019; 45:341–358.

102. Arnbak B, Jurik AG, Hørslev-Petersen K, Hendricks O, Hermansen LT, Loft AG, et al. Associations between spondyloarthritis and MRI findings: a cross-sectional analysis of 1020 patients with persistent low back pain. Arthritis Rheum. 2016; 68:892–900.

APÉNDICES

Apéndice 1

Criterios de clasificación ASAS para espondiloartritis axial

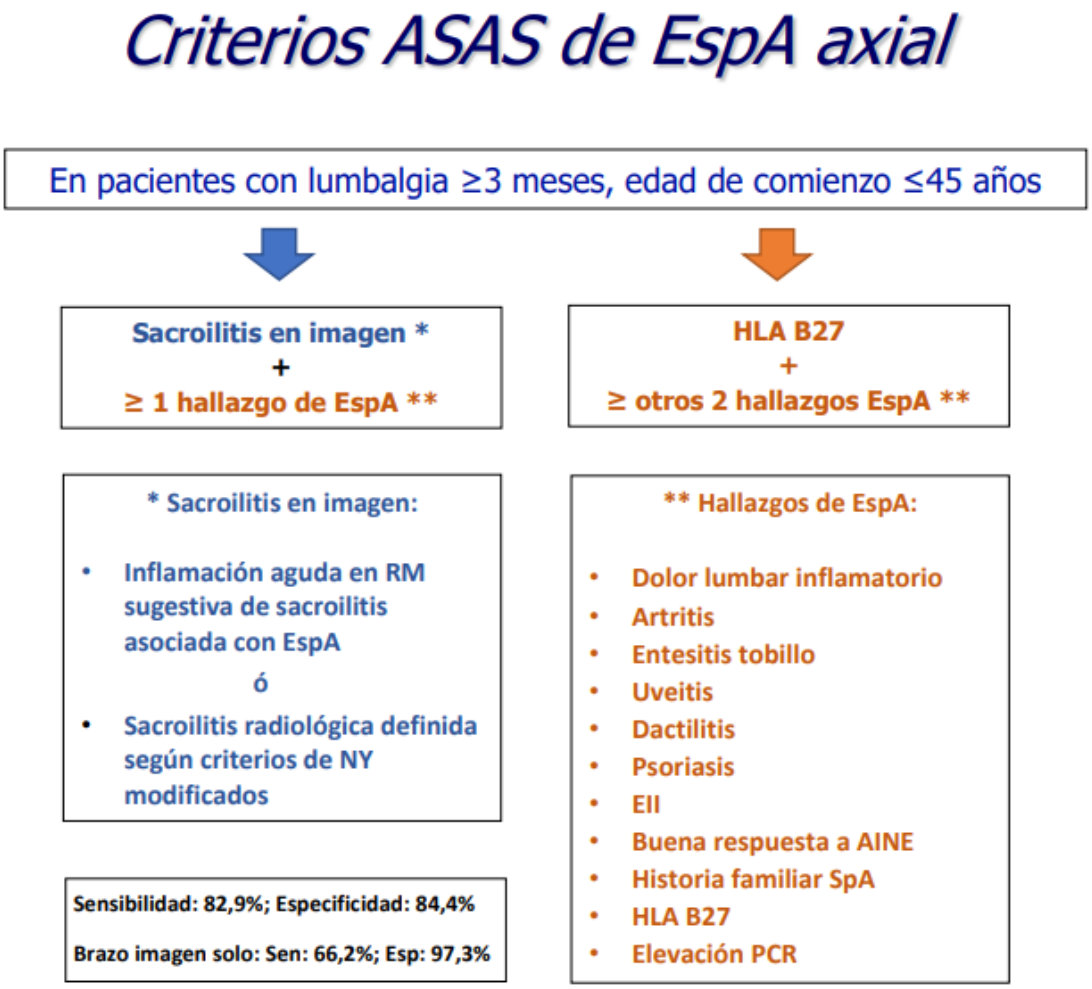

Hallazgo EspA	Definición
Dolor lumbar inflamatorio	4 de 5: comienzo < 40 a; comienzo insidioso; mejoría con ejercicio; no mejoría con reposo; dolor nocturno que mejora al levantarse
Artritis	Pasada o presente, diagnosticada por un médico
Entesitis	Pasado o presente, dolor espontaneo o a la presión en inserción calcánea de T Aquiles o de fascia plantar
Uveítis	Pasada o presente, uveítis anterior diagnosticada por oftalmólogo
Dactilitis	Pasada o presente, diagnosticada por un médico
Psoriasis	Pasada o presente, diagnosticada por un médico
EII	Pasada o presente, diagnosticada por un médico

Hallazgo EspA	Definición
Respuesta a AINE	Desaparición o mejoría importante del dolor lumbar tras 24-48 h de dosis plenas de AINE
Historia familiar de EspA	Presencia en familiares de 1º y 2º grado de: EA, psoriasis, uveítis aguda, EII, ARe
Elevación PCR	Elevación de PCR en presencia de dolor lumbar, sin otras causas que lo justifiquen
HLA B27	Test + con técnicas estándar

Sacroilitis en imagen	Definición
Sacroilitis RX	Bilateral grado 2-4, unilateral grado 3-4, según los criterios de NY modificados
Sacroilitis RM	Lesiones inflamatorias de sacroilíacas con edema óseo/osteitis sugestivas de sacroilitis asociada a EspA

M Rudwaleit et al. Ann Rheum Dis. 2009 Jun;68(6):770-6.

Apéndice 2

Criterios de Nueva York modificados de Espondiloartritis

<u>Criterios de New York modificados, 1984</u>

- Sacroilitis bilateral 2, o unilateral 3,4

+

- Al menos uno de los siguientes:
    - Dolor lumbar inflamatorio
    - Limitación de la movilidad lumbar
    - Limitación de la expansión torácica

Apéndice 3

Criterios Amor Espondiloartritis

Criterios de B. Amor

	Puntos
Signos clínicos o historia clínica	
Dolores nocturnos dorsales o lumbares y/o rigidez matinal dorsal o lumbar	1
Oligoartritis asimétrica	2
Dolores en nalgas imprecisos o	1 ó
Dolores en nalgas alternantes	2
Dedo del pie o de la mano «en salchicha»	2
Talalgia o cualquier otra entesopatía	2
Iritis	2
Uretritis no gonocócica o cervicitis en el mes anterior a la artritis	1
Diarrea sobrevenida en el mes anterior a la artritis	1
Presencia o antecedentes de psoriasis o balanitis enterocolopatía crónica	2
Signos radiológicos	
Sacroilitis (estadio 2 o superior si es bilateral; estadio 3 o superior si es unilateral)	3
Terreno genético	
Presencia del antígeno HLA-B27 o antecedentes familiares de pelviespondilitis anquilosante, de síndrome de Reiter, de psoriasis, de uveítis, de entercolopatías inflamatorias	2
Sensibilidad al tratamiento	
Mejoría del dolor en 48 horas con AINE y/o empeoramiento rápido (48 horas) del dolor al suspenderlos	2

El paciente tiene una espondiloartropatía si la suma de los puntos de los 12 criterios es igual o superior a 6 (sensibilidad: 90%; especificidad: 87%). AINE: antiinflamatorios no esteroideos.

Apéndice 4

Criterios Amor y ESSG de Espondiloartritis

Criterios de EspA de Amor y del Grupo Europeo de Estudio de Espondiloartropatías (ESSG)

Amor	ESSG
EspA si reúne ≥ 6 puntos	• Dolor inflamatorio espinal, ó • Sinovitis asimétrica ó de predominio en MMII
Sacroilitis según criterios NY (3 pts)	Y ≥ 1 de los siguientes:
• Dolor lumbar inflamatorio (1 pto) • Dolor glúteo unilateral (1 pto) • Dolor glúteo alternante (2 pts) • Entesopatía (2 pts) • Oligoartritis asimétrica (2 pts) • Dactilitis (2 pts) • Uveítis anterior (2 pts) • HLA B27 / Historia EspA (2 pts) • Buena respuesta a AINE (2 pts) • Psoriasis, balanitis, EII (2 pts) • Diarrea, uretritis, cervicitis en el mes previo (1 pto)	• Historia familiar positiva • Psoriasis • EII • Uretritis, Cervicitis, o diarrea en el mes anterior al inicio de la artritis • Dolor glúteo alternante • Entesopatía • Sacroilitis

Apéndice 5

Criterios diagnósticos ASAS de sacroilitis por RM

Hallazgos requeridos para el diagnóstico de sacroilitis

- Se requiere la presencia de lesiones activas en las articulaciones SI (reflejan sacroilitis activa) para cumplir el criterio de «RM positiva para sacroilitis» y aplicarse en la clasificación diagnóstica de la ASAS
- El edema óseo (STIR) u osteítis (T1-SG-Gd) son muy sugestivos de EspA, siempre y cuando afecten a las áreas subcondral y periarticular de la médula ósea*.
- La existencia aislada de otras lesiones inflamatorias activas (sinovitis, entesitis o capsulitis) sin edema óseo ni osteítis asociada NO es suficiente para la definición de sacroilitis por RM
- Las lesiones estructurales (depósitos de grasa, erosiones, esclerosis o anquilosis) probablemente reflejan inflamación previa; sin embargo, su presencia sin edema óseo ni osteítis NO es suficiente para el diagnóstico de sacroilitis

Alteración de señal obligatoria

- Si existe una sola lesión activa (edema óseo/osteítis), la alteración de señal deberá estar presente en al menos 2 cortes consecutivos.
- Si existe más de una alteración de señal (edema óseo/osteítis) en un corte, es suficiente un solo corte

Apéndice 6

Lesiones RM sacroilitis según criterios ASAS

Lesiones Agudas:

Lesión activa	Imágen RM en T1W	Imágen RM en STIR
A- Edema de médula ósea (EMO) u osteítis	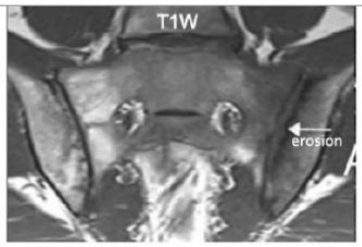	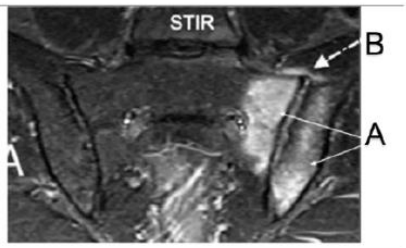
B- Capsulitis		

Figura 1. A: **edema óseo** extenso en hueso iliaco izquierdo y en sacro con señal hiperintensa en STIR. B: hiperseñal en STIR en región anterosuperior de la cápsula articular.

C- Inflamación en el sitio de erosión	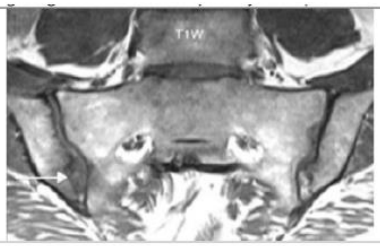	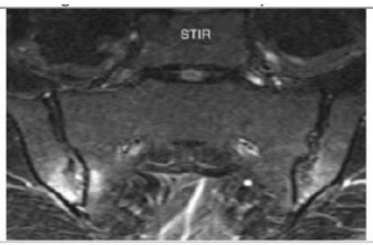

Figura 2. Inflamación en el sitio de erosión: la flecha en T1W señala la erosión en el hueso iliaco derecho. El aumento de señal en la cavidad de la erosión en STIR indica que existe una inflamación dentro de la erosión.

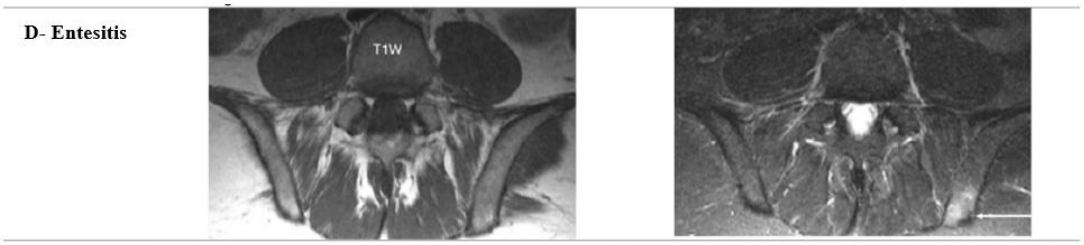

Figura 3. Entesitis: la flecha señala la región con aumento de señal en la médula ósea del hueso iliaco izquierdo varios cortes por detrás de la articulación sacroilíaca.

Figura 4. Líquido en el espacio articular: la flecha señala una zona de aumento de señal en la secuencia STIR de la articulación sacroilíaca derecha comparable con la señal vascular.

Lesiones crónicas:

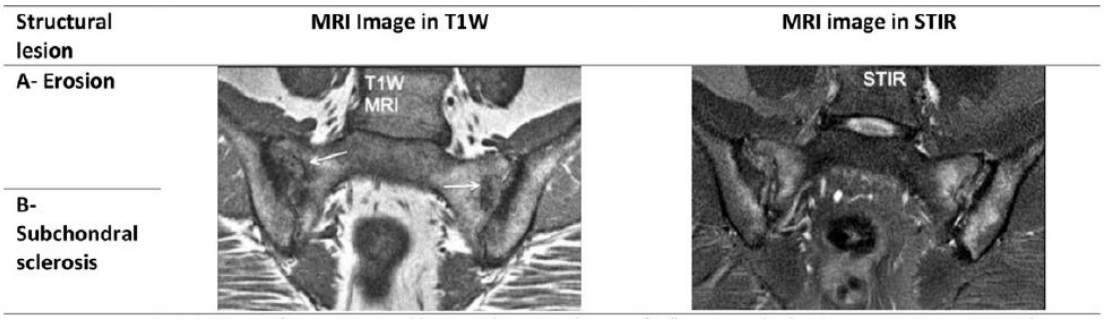

Figura 5. A: Erosión: las flechas en la secuencia T1W indican erosiones sacras con pérdida del hueso cortical y degeneración grasa. **B: Esclerosis subcondral:** señal de coloración oscura de los dos cortes de RM en ambos huesos iliacos.

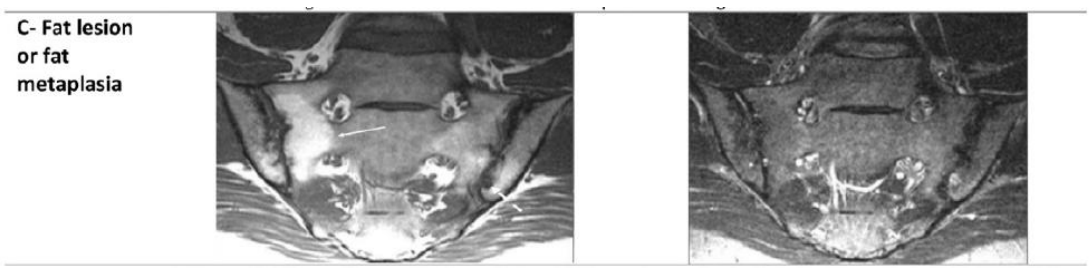

Figura 6. C: Lesión grasa o metaplasia grasa: la flecha apunta a una región con aumento homogéneo de la señal en el hueso sacro derecho en la secuencia T1W que tiene un borde distinto y se encuentra adyacente al hueso subcondral y a una erosión en la cortical del sacro derecho. También se observan áreas de metaplasia grasa más pequeñas en la región inferior de ambos huesos iliacos pegadas a áreas de erosión, especialmente en el hueso iliaco izquierdo (flecha).

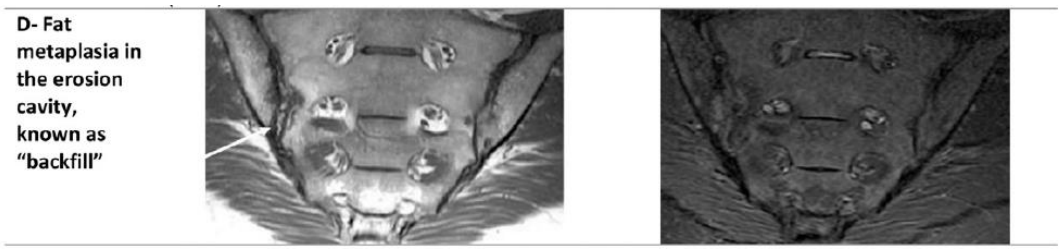

MRI images of the sacroiliac joints of a patient after anti-TNF therapy. Bright signal in the joint space (arrow) at the site of previous erosion bordered laterally by an irregular dark band. This composite appearance is typical of backfill.

Figura 7. D: Metaplasia grasa dentro de la cavidad de erosión o "relleno": región con aumento de señal dentro del espacio articular (flecha) localizada en el área de una antigua erosión bordeada en su parte lateral por una banda irregular oscura.

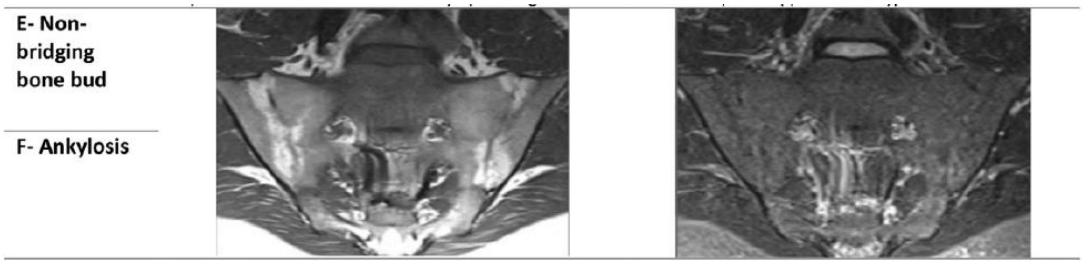

MRI scans of a 54-year-old woman with a 23-year history of inflammatory back pain responsive to NSAID therapy, HLA-B27 positivity and a CRP level of 4.2 mg/L. The T1W scan demonstrates several regions of both sacroiliac joints where there is continuity of bright marrow signal from ilium to sacrum across the joint space meeting the ASAS definition for ankylosis.

Figura 8. E: Puentes óseos: en ambas articulaciones sacroilíacas se observan áreas en la secuencia T1W donde existe una continuidad de la señal de médula ósea a través del espacio articular. **F: Anquilosis:** en ambas articulaciones sacroilíacas se observan áreas en la secuencia T1W donde existe una continuidad de la señal de médula ósea a través del espacio articular.

Apéndice 7

Términos y abreviaturas recomendadas

Tabla 2
Términos y abreviaturas recomendadas por el grupo de expertos

#	Término inglés (abreviatura)	Término español	Abreviatura
1	*Spondyloarthritis (SpA)*	Espondiloartritis	EspA
2	*Axial spondyloarthritis (axSpA)*	Espondiloartritis axial	EspAax
3	*Ankylosing spondylitis (AS), radiographic spondyloarthritis (r-SpA)*	Espondilitis anquilosante	EA
4	*Non radiographic axial spondyloarthritis (nr-axSpA)*	Espondiloartritis axial no radiográfica	EspAax-nr
5	*Peripheral spondyloarthritis (pSpA)*	Espondiloartritis periférica	EspAp
6	*Psoriatic arthritis (PsA)*	Artritis psoriásica	APs
7	*Inflammatory back pain (IBP)*	Dolor lumbar inflamatorio	DLI
8	*Magnetic resonance imaging of the sacroiliac joints (MRI-SIJ)*	Resonancia magnética de articulaciones sacroilíacas	RM-SI
9	*Bone marrow edema (BME)*	Edema de médula ósea	EMO
10	*Modified New York criteria (mNY)*	Criterios de Nueva York modificados	NYm

Navarro-Compán V, Otón T, Loza E, Almodóvar R, Ariza-Ariza R, Bautista-Molano W, Burgos-Vargas R, Collantes-Estévez E, de Miguel E, González-Fernández C, Gratacós J, Ibáñez S, Juanola X, Maldonado-Cocco J, Moltó A, Mulero J, Pacheco-Tena C, Ramos-Remus C, Sanz-Sanz J, Valle-Oñate R, Zarco P, Marzo-Ortega H. Assessment of SpondyloArthritis International Society (ASAS) **Consensus on Spanish Nomenclature** for Spondyloarthritis. Reumatol Clin. 2018 Sep 4.

Apéndice 8

Índice BASDAI

BASDAI

Por favor, marque con una X el recuadro que representa su respuesta (ejemplo [X])
Todas las preguntas se refieren a **la última semana.**

1. ¿Cómo describiría el grado global de fatiga / cansancio que ha experimentado?

0	1	2	3	4	5	6	7	8	9	10

ausente — muy intensa

2. ¿Cómo describiría el grado global de dolor en **cuello, espalda o caderas** debido a su enfermedad?

0	1	2	3	4	5	6	7	8	9	10

ausente — muy intenso

3. ¿ Cómo describiría el grado global de dolor-hinchazón **en otras articulaciones fuera de** cuello, espalda o caderas?

0	1	2	3	4	5	6	7	8	9	10

ausente — muy intenso

4. ¿ Cómo describiría el grado global de malestar que ha tenido en zonas dolorosas al tacto o a la presión?

0	1	2	3	4	5	6	7	8	9	10

ausente — muy intenso

5. ¿ Cómo describiría el grado global de rigidez matutina que ha tenido al despertar?

0	1	2	3	4	5	6	7	8	9	10

ausente — muy intensa

6. ¿Cuánto tiempo dura su rigidez matutina tras despertarse?

0	1	2	3	4	5	6	7	8	9	10

0 horas — 1 hora — 2 horas o más

Apéndice 9

Índice ASDAS

Parámetros utilizados en ASDAS [3]

1. Dolor global espinal (pregunta 2 BASDAI)
2. Valoración global paciente
3. Dolor-hinchazón periférico (pregunta 3 BASDAI)
4. Duración rigidez matinal (pregunta 6 BASDAI)
5. PCR (mg/L) (o VSG)

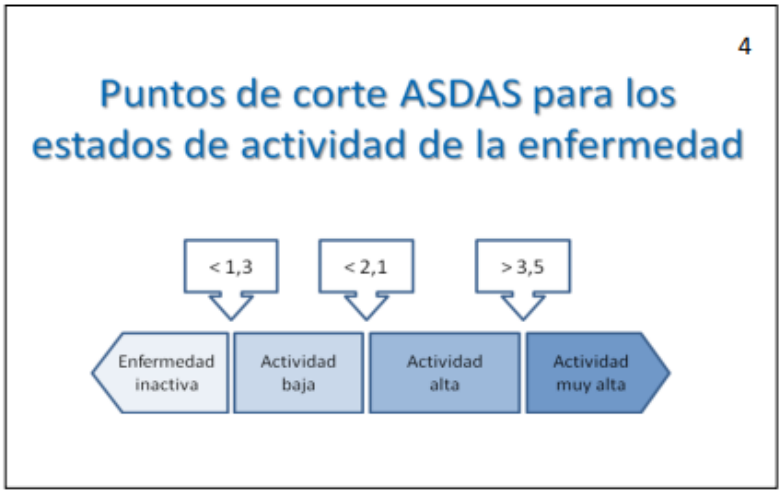

Cálculo de ASDAS [3]

DAS-PCR (versión preferida):

0,12 × dolor global espinal + 0,11 × valoración global paciente + 0,07 × dolor-hinchazón periférico + 0.06 × duración de la rigidez matutina + 0.58 x Ln (PCR +1)

ASDAS-ESR (versión alternativa):

0,08 × dolor global espinal + 0,11 × valoración global paciente + 0,09 × dolor-hinchazón periférico + 0.07 × duración de la rigidez matutina + 0.29 x √ VSG

Lukas C, Landewé R, Sieper J, Dougados M, Davis J, Braun J et al. Developement of an ASAS-Disease Activity Score (ASDAS) in patients with ankylosing spondylitis. Ann Rheum Dis 2009; 68:18-24.

Apéndice 10

Cronograma del estudio

1) Recogida de las variables demográficas, clínicas y analíticas de la historia clínica.

2) Cálculo de los índices de actividad inflamatoria sacroilíaca por la RM (3 escalas).

3) Cálculo de los índices de actividad inflamatoria sacroilíaca por el SPECT/TC.

4) Cálculo de los valores de sensibilidad (S), especificidad (E), valor predictivo positivo (VPP), valor predictivo negativo (VPN) y precisión diagnóstica de las pruebas nucleares de imagen (GGO, SPECT/TC cualitativo y SPECT/TC cuantitativo) y la RM (con sus diferentes escalas semicuantitativas) con respecto al diagnóstico clínico.

5) Cálculo de los valores de sensibilidad (S), especificidad (E), valor predictivo positivo (VPP), valor predictivo negativo (VPN) y precisión diagnóstica en el estudio de la asociación del SPECT/TC cuantitativo y la RM (con sus diferentes escalas semicuantitativas) con respecto al diagnóstico clínico.

6) Cálculo de la correlación entre las escalas cuantitativas del SPECT/TC y las escalas de la RM con respecto al diagnóstico clínico de EspAAx.

Apéndice 11

Recomendaciones EULAR para el uso de imágenes en el diagnóstico y manejo de la espondiloartritis axial en la práctica clínica

Diagnóstico

A. En general, se recomienda la radiografía convencional de las articulaciones SI como el primer método de imagen para diagnosticar la sacroilitis como parte de la EspAax.

En ciertos casos, como los pacientes jóvenes y aquellos con síntomas de corta duración, la RM de las articulaciones SI es un primer método alternativo de obtención de imágenes.

B. Si el diagnóstico de EspAax no puede establecerse con base en las características clínicas y la radiografía convencional, y aún se sospecha de EspAax, se recomienda la RM de las articulaciones SI. En la RM se valora tanto las lesiones inflamatorias activas (principalmente edema de médula ósea) como las estructurales (erosión ósea, neoformación ósea, esclerosis e infiltración de grasa). Generalmente, no se recomienda la RM de la columna para diagnosticar la EspAax.

C. Las modalidades de diagnóstico por imágenes, distintas de la radiografía convencional y la RM, generalmente no se recomiendan en el diagnóstico de EspAax.

Actividad de monitorización

La RM de las articulaciones SI y / o la columna vertebral se puede utilizar para evaluar y monitorizar la actividad de la enfermedad en la EspAax,

proporcionando información adicional además de evaluaciones clínicas y bioquímicas. La decisión sobre cuándo repetir la RM depende de las circunstancias clínicas. En general, las secuencias STIR son suficiente para detectar la inflamación y no es necesario el uso de medio de contraste.

Seguimiento de cambios estructurales

La radiografía convencional de las articulaciones sacroilíacas y / o la columna vertebral se puede utilizar para la monitorización a largo plazo del daño estructural, particularmente la formación de hueso nuevo en EspAax. Si se realiza, no debe repetirse con más frecuencia que cada dos años.

Predicción del efecto del tratamiento

La actividad inflamatoria extensa de RM (edema de médula ósea), particularmente en la columna en pacientes con EA, podría usarse como predictor de buena respuesta clínica al tratamiento anti-TNFα en EspAax. Por lo tanto, la RM podría ayudar en la decisión de iniciar la terapia anti-TNFα, además del examen clínico y la PCR.

Apéndice 12 (artículo)

Diagnostic value of quantitative SPECT/CT for the assessment of sacroiliitis in axial spondylarthritis and inflammatory low back pain.

Enrique Ornilla[1*¶], Lidia Sancho[2¶], Carmen Beorlegui[3¶], Maria Jesús Ribelles[2], Dámaso Aquerreta[4], Elena Prieto[2], Jose María Bondia[4], Maria José Cuadrado[1], José Ángel Richter[2].

[1] Deparment of Rheumatology, Clínica Universidad de Navarra, Pamplona, Spain.

[2] Department of Nuclear Medicine, Clínica Universidad de Navarra, Pamplona, Spain.

[3]Department of Pathology, Anathomy and Phisiology, University of Navarra, School of Medicine, Pamplona, Spain.

[4] Department of Radiology, Clínica Universidad de Navarra, Pamplona, Spain.

[*] Corresponding author

E-mail: eornilla@unav.es

[¶]These authors contributed equally to this work.

Abstract

Since the diagnostic accuracy of bone scintigraphy increases with SPECT/CT imaging, it is convenient to reassess the diagnostic utility of scintigraphy in sacroiliitis in axial spondyloarthritis (SpA). **Objectives:** 1) to compare the diagnostic performance in sacroiliitis of MRI, SPECT/CT and a combination of both techniques; 2) to evaluate the correlation between quantitative SPECT/CT indices and quantitative MRI inflammatory lesions scores. **Material and methods:** Thirty-one patients with active SpA and 22 patients with inflammatory low back pain underwent MRI and SPECT/CT of the sacroiliac joints. The diagnostic accuracy of SPECT/CT was calculated using clinical diagnosis as the gold standard. The corelation between MRI and SPECT/CT were calculated by comparing the SPECT/CT activity indices and the Berlin/SPARCC scoring systems for MRI. **Results:** The sensibility and specificity values in quantitative SPECT/CT, taking the sacroiliac/promontory ratio >1.36 as cut-off value, were close to those from MRI published in the literature. The combination of both techniques increased sensibility maintaining high specificity. There was a moderate correlation between SPECT/CT and MRI total scores. This correlation was improved by using MRI

inflammation scores that set aside chronic lesions. **Conclusions:** Quantitative SPECT/CT showed better diagnostic accuracy than planar scintigraphy and showed a moderate correlation with MRI scores in active sacroiliitis. The combination of both tests increased the diagnostic accuracy. Quantitative SPECT/CT could play a relevant role in the diagnosis of active sacroiliitis in patients with high suspicion of SpA and a negative/inconclusive MRI test or in patients in whom MRI studies cannot be performed.

Introduction

Axial spondyloarthritis (SpA) is a chronic inflammatory disease with an estimated prevalence of about 0.2-1.2% [1, 2]. It typically begins in the third decade of life with inflammatory back pain, peripheral arthritis and enthesitis as the main clinical manifestations. The sacroiliac joints are the most commonly affected joints, being sacroiliitis a part of all SpA classification/diagnostic criteria currently used. Despite being a relatively common disease, these patients suffer an average diagnostic delay of eight years from the onset of symptoms.

In the last decade, magnetic resonance imaging (MRI) has postulated as the gold standard technique for the detection of acute injuries to the sacroiliac joints and spine [3-9]. However, it has certain limitations: it has low sensitivity (54%) in initial stages of the disease and only 30% of patients with low back pain (LBP) present signs of sacroiliitis (10, 11); only a few centers have rapid access to MRI with the required technical characteristics and not all SpA patients can undergo MRI for different causes (claustrophobia, pacemakers, vascular prostheses, etc). The ASAS criteria use bone marrow edema (BME) as a diagnostic criterion to define active sacroiliitis [8], but the lack of specificity of this sign in low-grade sacroiliitis has shifted the focus of research in recent years towards structural lesions [12, 13].

On the other hand, bone scintigraphy (BS) is a technique that has demonstrated its efficacy in the detection of subclinical peripheral arthritis [14], making it possible to state the disease activity in SpA patients in routine clinical practice. However, the role of BS in the detection of sacroiliitis in SpA patients has historically been more controversial [15-16]. In a 2008 systematic review by Song et al. the authors state that BS does not seem to be useful in the early diagnosis of patients with suspected sacroiliitis after finding sensitivity, specificity and positive predictive values of 49.4, 78.3 and 1.3, respectively [17].

The incorporation of hybrid single photon emission computed tomography (SPECT/CT) has helped address one of the major disadvantages of BS: the lack of anatomical resolution of planar images. Thanks to the SPECT/CT images, we can now exclude all elements that interfere in the quantification of counts in the regions of interest (ROIs), thus improving the sensitivity and specificity of the exploration, both qualitatively and semi-quantitative [18-21]. In the specific case of sacroiliac joints, this advantage is especially relevant because, given their anatomical location, they are very difficult to evaluate in a planar image, which generates an interobserver bias based on the accuracy of the location of the regions of interest (ROIs). In contrast, when using SPECT/CT CT images to define anatomical contours, ROIs can be accurately drawn. Two other advantages of SPECT/CT images are the possibility of obtaining three-dimensional counts indices by volumetric analysis of the joint using volumes of interest (VOIs) and

the improvement of the SPECT image quality when using the CT component for the correction of SPECT attenuation. Furthermore, CT images allow us to distinguish chronic changes in the joint such as erosions, sclerosis and ankylosis.

Despite all these advantages, the evaluation of the usefulness of SPECT/CT in the diagnosis of sacroiliitis in patients with active SpA and inflammatory LBP has not been fully addressed [(22,23]).

Objectives

Therefore, the objective of this study is to compare both the diagnostic performance and the quantitative parameters of SPECT/CT with those of MRI, and to evaluate the combination of both techniques for the diagnosis of sacroiliitis.

Materials and methods

Patients

In this prospective study, outpatients with chronic inflammatory low back pain and disease onset before 45 years who attended the Rheumatology clinic of our hospital (Clínica Universidad de Navarra) within a period of 7 years were recruited. The study was approved by the ethics committee of the hospital.

All patients met the new Assesment of SpondyloArthritis international Society (ASAS) classification criteria for SpA or inflammatory low back pain (LBP) without meeting the criteria for axial spondyloarthritis [9]. The disease had to be clinically active at the time of inclusion. Active disease was defined as a Bath ankylosing spondylitis disease activity index (BASDAI) ≥ 4 and/or low lumbar pain ≥ 4 measured by the visual analog scale (VAS). The diagnosis of SpA and LBP was based on the judgment of the rheumatologist who attended the patient in the consultation.

MRI and SPECT/CT imaging procedures were performed within two weeks of the medical visit.

Methods

SPECT/CT protocol

The 99m Tc-HDP (hydroxydiphosphonate labeled with 99mTc) radiopharmaceutical was administered intravenously at a dose of 1000 Bq/Kg. Planar image was systematically performed two hours after the radiopharmaceutical injection. Anterior and posterior planar images of the whole body were acquired with the patient in the supine position,

using a double-head gamma camera (Siemens Symbia T2) with a low-energy, high-resolution collimator, an energy window of 140 ± 10.5 keV and 256 x 1024 acquisition matrix, being the scanning speed of 12 cm/min.

Once the planar image was completed, the SPECT/CT study of the lumbosacral area was systematically performed. The SPECT was performed with a 128 x 128 matrix, using both detectors, obtaining 90 images (7 seconds/image). Noncontrast CT was acquired immediately after the SPECT with the patient in the same position (130 images were obtained with a thickness of 3 mm, 110 mAs and 130 kV) to use the bone window for image evaluation.

Quantitative analysis was carried out by analyzing VOIs in various regions of sacroiliac joints to obtain the counts for each region. These ROIs were selected from the left and right iliac bones and the sacral promontory. Furthermore, since the inferior pole of the sacroiliac joints is more active during inflammatory processes, ROIs were also drawn there. The quantification of the maximum value in each ROI was calculated from the VOIs counts of the total sacroiliac joint with respect to the sacral promontory (total S/P index) and of the inferior sacroiliac joint with respect to the sacral promontory (inferior S/P index). “Figure 1”

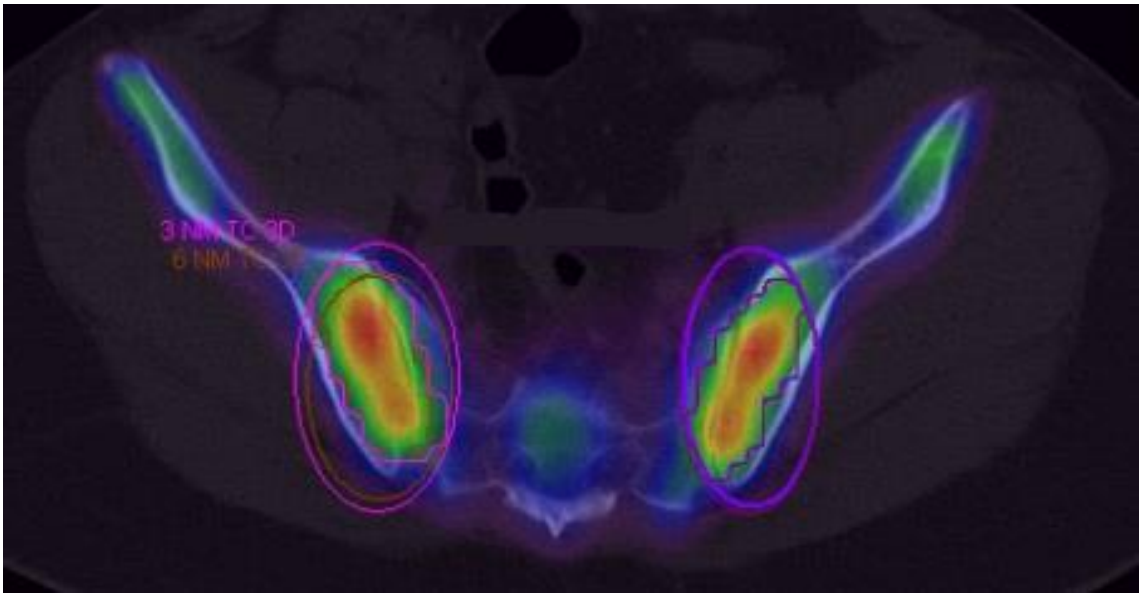

Figure 1 Title: unilateral sacroiliitis in MRI and SPECT/CT

Two Nuclear Medicine specialists, performing a systematic reading of the joints from front to back, evaluated the SPECT/CT images.

Regarding the image assessment, the normal qualitative patterns in SPECT/CT were defined as the absence of hypercapitant uptake foci between both sacroiliac joints and a homogeneous increase in uptake, symmetrical to that of the bone marrow. The qualitative pathological pattern on SPECT/CT was defined as the presence of asymmetric hypercapitant foci when compared to the iliac blade or the lumbar spine [16]. The

quantitative pathological pattern on SPECT/CT was defined as any uptake of the sacroiliac joint that exceeded the best cut-off point of the receptor operating characteristic (ROC) curve.

RM Protocol

The MRI devices used for this study were Magneton Symphony, Magneton Aera and Magneton Skyra (Siemens Healthineers). Coronal T1 and STIR sequences angled parallel to the sacroiliac joint and T2 sequences in the axial plane were included. The scanned parameters for all sequences were as follows: 20 slices, 4-5 mm thick per slice, 0.4 mm gap between slices and a 300-400 mm field of view. The parameters for the T1 sequence were: 1240 msec repetition time, 15 msec echo time, echo train 3 distance and matrix 226 x 512 pixels. For the STIR sequence, the parameters were: repetition time 5,000 msec, inversion time 130 msec, echo time 25 msec, echo train distance 7 and matrix 218 - 256 x 256 pixels. The parameters for the transverse T2 sequence were as follows: 3680 msec repetition time, 84 msec echo time, echo train 5 distance, and matrix 216x100 pixels. These are the Scanner sequences and parameters that are routinely used for pelvic MRI scanning in patients with SpA at our institution. Contrast was not administered.

Two radiologists evaluated the MRI images by systematic front-to-back reading. Standardised definitions of lesions and the diagnosis of active sacroiliitis on MRI were adopted based on the new ASAS classification criteria [8].

In order to quantify active inflammatory lesions, we used the two most commonly used MRI scores in SpA clinical trials: the Spondyloarthritis Research Consortium of Canada (SPARCC) and the Berlin scores [24]).

Statistical analysis

The study variables were described by mean and standard deviation (SD) or median and interquartile range (IQR) if quantitative, and by frequency and percentage if qualitative. Inflammatory activity was measured in both groups (axial SpA and inflammatory low back pain) by MRI and SPECT/CT. The diagnostic performance of both techniques was studied by calculating the sensitivity, specificity, positive and negative predictive values that, in the case of SPECT/CT, were obtained from the ROC analysis. Furthermore, the area under the curve (AUC) and its 95% confidence interval (95% CI) were obtained for the quantitative indeces of SPECT/CT and MRI.

Comparison between quantitative indices was made with Fischer's Test and Mann-Whitney's U. The correlation between the MRI and SPECT/CT indices was calculated using the Sperman’s rho correlation coefficient between the maximum SPECT/CT S/P index (total and inferior) and Berlin and SPARCC MRI scores.

Results

A cohort of 53 patients was recruited, 31 (58%) with SpA and 22 with low back pain. Both groups were similar in terms of demographic and clinical characteristics “Table 1”

except for greater low back pain measured by VAS and erythrocyte sedimentation grade in SpA patients. HLA B27+ was positive in 80% of the patients in the SpA group.

Table 1. Demographic characteristics

	SpA (n=31)	LBP (n=22)	p
Age (years)[a]	37.7 (10.9)	40.5 (7.7)	0.628[d]
Symptoms (months)[b]	48 (24-102)	26 (18-72)	0.402[e]
Sex (male)[c]	17 (54.8%)	9 (40.9%)	0.406[f]
HLA B27 + [c]	25 (80.6%)	0	-
VAS[b]	6 (4-7)	4 (4-5)	0.040[e]
BASDAI[a]	40.4 (31.9)	44.8 (23.3)	0.487[e]
CRP (mg/dL)[b]	0.17 (0.076-0.60)	0.10 (0.06-0.22)	0.372[e]
ESG[b]	10 (3-12.5)	3.5 (2-10)	0.074[e]
Schöber (cm)[b]	4 (3-4.25)	3.75 (3-4)	0.362[e]

SpA: Spondyloarthritis; LBP: low back pain; VAS: visual analog scale for low back pain; BASDAI: Bath ankylosing spondylitis disease activity index; CRP: C reactive protein; ESG: erytrocyte sedimention grade; [a]: mean (Standard Deviation); [b]: median (interquartilic range); [c]: n (%); [d]: Student-t; [e]: U-Mann Whitney; f: Chi-squared.

Results of sacroiliitis in SPECT/CT, MRI and both tests compared with clinical diagnosis

The frequency of patients with positive results for sacroiliitis in qualitative SPECT/CT were 23 (74.19%) in SpA group and 13 (59.10%) in LBP group. This yielded a sensitivity of 74.2 % and a specificity of 40.9 %. “Table 2”.

Regarding the diagnostic performance of quantitative SPECT/CT, the ROC analysis performed on the uptake of the sacroiliac joint (total S/P index) yielded an AUC value of 0.67 (0.53-0.79) and a optimal cut-off point of 1.36. This cut-off point showed a moderate sensitivity (51.61%) and a high specificity (86.40%). Only three patients (13.6%) in the low back pain group obtained positive results (false positive cases). The median value of the total S/P index was significantly lower in the low back pain group compared to the SpA group [1.12 (1.04-1.31) *vs* 1.36 (1.09-1.68), p=0.036]. “Table 2”.

Positive MRI results for sacroiliitis was observed in 18 (58.06%) patients in the SpA group and in no patients in the low back pain group since a positive result would lead to a diagnosis of SpA on the ASAS criteria. The ROC analysis performed using the MRI inflammation Berlin and SPARCC scoring scales (which only measure bone marrow edema lesions) resulted in an AUC value of 0.79 (CI 95%: 0.66-0.89) with a moderate sensitivity (58.06%) and a very high specificity (100%). ROC analysis using the MRI Berlin and SPARCC total score scales (which measure bone marrow edema lesions along with fatty lesions, erosions, ankylosis and sclerosis lesions) resulted in an AUC value of 0.80 (CI 95%: 0.66-0.90) for the Berlin scale and 0.78 (CI 95%: 0.66-0.90) for the

SPARCC scale. Again, the sensitivity (71.0%) and specificity (81.8%) values were identical in both scales. “Table 2”.

The combination of quantitative SPECT/CT and MRI tests improved sensitivity (70.97%) and maintained high specificity (86.36%) compared to individual tests. “Table 2”.

Table 2. Diagnostic performance of SPECT/CT and MRI with respect to the clinical diagnosis of axial SpA as the gold standard.

	Sensitivity	Specificity	PPV	NPV
SPECT/CT				
qualitative	74.19 (55.39-88.14)	40.90 (20.71-63.64)	63.88 (46.22-79.18)	52.94 (27.81-77.02)
quantitative (cutoff=1.35)	51.61 (37.47-65.50)	86.40 (74.15-94.24).	84.21 (60,39-96.63)	55.88 (37.89-72.83)
MRI score				
inflammation	58.06 (47.17-71.48)	100 (92.28-100)	100 (81.53-1.00)	62.86 (44.91-78,07)
total	70.97 (56.88-82.62)	81.82 (68.81-91.06)	84.62 (65.11-95.64)	66.67 (48.89-84.44)
MRI + SPECT/CT	67.7 (48.6-83.3)	86.3 (65-97)	87.5 (67.6-97.3)	75.4 (61.7-86.2)

PPV: positive predictive value; NPV: negative predictive value.

When we used the MRI inflammation score instead of clinical diagnosis as the gold standard for active sacroiliitis, we found a sensibility o 72.22%, specificity 76.92%, PPV 81.25% and NPV of 66.66%.

Correlation between the SPECT/CT and Berlin/SPARCC MRI scales

Regarding both groups, SPECT/CT total S/P scores showed a moderate correlation with MRI total scores (rho= 0.51, p<0.001) and slightly higher correlation with MRI inflammation scores (rho= 0.58 with Berlin and rho=0.60 with SPARCC, both p<0.001). No correlation was found with fat scores (rho=0.14 with Berlin and rho=0.15 with SPARCC). “Table 3”.

In the SpA group, the correlation between SPECT/CT S/P scores and MRI scores was higher for inferior S/P scores (0.41 *vs*. 0.38, both p <0.042) and MRI inflammation scores (0.67 *vs*. 0.63, both p <0.001) scores, upgrading from medium to moderate. “Table 3”.

Table 3. Spearman correlation index between SPECT/CT (total & inferior) sacroiliac/promontory indices and MRI Berlin-SPARCC (total & inflammation) scores.

	Total Score		Inflammation Score		Fat Score	
All patients						
	Berlin	**SPARCC**	**Berlin**	**SPARCC**	**Berlin**	**SPARCC**
S/P Total **p-value**	0.505 <0.001	0.509 <0.001	0.582 <0.001	0.596 <0.001	0.143 0.307	0.154 0.270
SpA patients						
S/P total **p-value**	0.367 0.042	0.380 0.035	0.602 <0.001	0.634 <0.001		
S/P inferior **p-value**	0.411 0.022	0.403 0.024	0.668 <0.001	0.657 <0.001		

S/P Total: total sacroiliac/promontory index; S/P inferior: inferior sacroiliac/promontory index.

Discussion

The demographic characteristics of this study, with a mean age of 38 years, male sex predominance and 80% of HLA B27 positive cases, are similar to other SpA cohort studies published in the literature [1, 2, 4, 11].

The main objective of our study was to analyze the role of quantitative SPECT/CT, quantitative MRI and their combination in the diagnosis of active sacroiliitis.

Quantitative SPECT/CT yielded, for a cut-off value of 1.36, a sensitivity of 52% and a specificity of 86%. These values differ from the three studies published in the literature that compare quantitative SPECT/CT and MRI in active SpA sacroiliitis (although none of then use quantitative MRI scales). Kim et al. [25] found that, for a cut-off value of 1.5, the sensibility and specificity values of the quantitative SPECT/CT were 80% and 84% respectively. The differences with our study are due to the different cut-off values used and the fact that Kim et al. compared SpA patients with healthy subjects rather than with inflammatory low back pain patients. In the second study, Cui et al. [26] found that, with a cut-off value of 1.34, the quantitative SPECT/CT test had a sensitivity of 92% and a specificity of 62%. The use of histological sacroiliitis as the gold standard instead of clinical diagnosis would probably explain these differences. Undoubtedly, histological sacroiliitis is the best possible gold standard, but its high cost and the risks it poses for the patient make it difficult to perform. The third study by Parghane et al [27] used MRI rather than clinical diagnosis as gold standard. They studied 155 SpA patients without a control group and found that, for a cut-off value of > 1, the sensibility and specificity values of the quantitative SPECT/CT were 90% and 80%, respectively. Again, the differences with our study (72% Sensibility, 77% Specificity) are due to the different cut-off values used.

Given that we were trying to discriminate between patients with inflammatory low back pain and patients with active SpA, a test with high specificity and good diagnostic precision was required. This first condition was supported by the gain in specificity achieved when quantitative SPECT/CT was used instead of a qualitative test (86 *vs*. 41 %). However, if we compare the SPECT/CT data of our study with the bone planar scintigraphy results from a systematic review by Song et al. [17],we observe a mild increase in sensitivity (49.4 *vs* 52 %) and specificity (78.3 *vs* 86%).

If we analyze the role of MRI in the diagnosis of active sacroiliitis through the data obtained from the MRI inflammation scores (58% sensitivity and 100% specificity) the results were slightly better than those described in the literature (51% and 97%) [4], highlighting the fact that chronic lesions interfere with the MRI results.

The use of a combination of MRI and SPECT/CT resulted in a gain in sensitivity with a slight loss of specificity with respect to the MRI values (67.7 vs 58% sensitivity; 86 vs. 100% specificity). Consequently, six patients with clinically diagnosed SpA and negative MRI (40%) became positive, confirming the clinical suspicion of active sacroiliitis.

Thanks to the MRI indices we were able to verify that chronic injuries in sacroiliac joints (fat, erosion and ankylosis lesions) are much less susceptible to being captured by the SPECT/CT test than inflammatory lesions, reinforcing the hypothesis that the SPECT/CT test should be used in patients with non-chronic stages of SpA. However, when we tried to see if the study of the lower area of the sacroiliac joints, where the main inflammation in SpA patients occurs, was better than the study of the total joint area, we didn't find significant differences between both indices. We were also unable to find a correlation between higher SPECT/CT uptake and higher MRI scores. Both facts are probably due to the high number of low-grade positive values among the MRI (+) tests of our SpA patients.

In conclusion, the results of our study show that quantitative SPECT/CT has a similar sensitivity and a slightly lower specificity than MRI for the diagnosis of active sacroiliitis in SpA patients, with a significant increase in specificity with respect to planar BS. Furthermore, the combination of both techniques achieves a notable increase in sensitivity while maintaining a specificity close to 90%, translating into a reduction in false negative of MRI. There was a moderate correlation between SPECT/CT and MRI for the measurement of active sacroiliitis. This correlation improves with the use of quantitative SPECT/CT (SI/PM index ≥1.36) and the MRI inflammation scales that rule out chronic lesions (fat, sclerosis, ankylosis and erosive lesions). Due to the small study sample, we were unable to confirm the correlation between the MRI inflammation scales and the SPECT/CT uptake index, which would increase the diagnostic/prognostic value of SPECT/CT and help the clinician make therapeutic decisions.

While we hope to confirm these findings with larger sample size studies, we believe that quantitative SPECT/CT could play a relevant role in the diagnosis of active sacroiliitis in patients with inflammatory low back pain with high suspicion of SpA and a negative/inconclusive MRI test or in patients in whom MRI studies cannot be performed.

Authors' contributions

All authors participated in the writing of the article or critical review of important intellectual content and all authors approved the final version for publication. Dr. Ornilla had full access to all the study data and assumes responsibility for the integrity of the data and the accuracy of the data analysis.

Conception and design of the study: Ornilla, Sancho, Beorlegui, Prieto, Cuadrado, Richter.
Acquisition of data: Ornilla, Sancho, Ribelles, Bondía, Aquerreta.

Bibliography

1- Gran JT, Husby G, Hordvik M. Prevalence of ankylosing spondylitis in males and females in a young middle-aged population of Tromso, northern Norway. Ann Rheum Dis 1985;44:359–67.
2- Braun J, Bollow M, Remlinger G, Eggens U, Rudwaleit M, Distler A, et al. Prevalence of spondylarthropathies in HLA-B27 positive and negative blood donors. Arthritis Rheum 1998;41:58–67.
3- Sanz Sanz J. Papel de la RMN en el diagnóstico y evolución de las espondiloartritis. Reumatol Clin. 2012;8(S1):S37-S41.
4- Weber U, Lambert RG, Østergaard M, Hodler J, Pedersen SJ, Maksymowych WP. The diagnostic utility of magnetic resonance imaging in spondylarthritis: an international multicenter evaluation of one hundred eighty-seven subjects. Arthritis Rheum. 2010;62(10):3048-58.
5- Schuller-Weiderkamm C, Mascarenas V, Sudoł-Szopioska I, Boutry N, Plagou A, kaluser A, et al. Imaging and interpretation of Axial Spondyloarthritis: The Radiologist's perspective – consensus of the Arthritis Subcommittee of the ESSR. Semin Muskuloskelet Radiol. 2014;18(3):265-79.
6- Uson J, Loza E, Möller I, Acebes C, Andreu JL, Batlle E et al. Recommendations for the Use of Ultrasound and Magnetic Resonance in Patients With Spondyloarthritis, Including Psoriatic Arthritis, and Patients With Juvenile Idiopathic Arthritis. Reumatol Clin. 2018;14(1):27-35.
7- Narváez JA, Bueno Horcajadas A, de Miguel Mendieta E, Sanz Sanz J. Guidelines for magnetic resonance imaging in axial spondyloarthritis: A Delphi study. Radiología. 2015;57(6):512-22.
8- Rudwaleit M, Jurik AG, Hermann KG, Landewé R, van der Heijde D, Baraliakos X, et al. Defining active sacroiliitis on magnetic resonance imaging (MRI) for classification of axial spondyloarthritis: a consensual approach by the ASAS/OMERACT MRI group. Ann Rheum Dis. 2009;68(10):1520-7.
9- Rudwaleit M, van der Heijde D, Landewé R, et al. The development of Assessment of SpondyloArthritis international Society classification criteria for axial spondyloarthritis (part II): validation and final selection. Ann Rheum Dis 2009;68:777–83.
10- Weber U, Maksymowych WP. Advances and challenges in spondyloarthritis imaging for diagnosis and assessment of disease. Curr Rheumatol Rep. 2013;15:345.
11- Arnbak B, Jurik AG, Hørslev-Petersen K, Hendricks O, Hermansen LT, Loft AG, et al. Associations between spondyloarthritis and MRI findings: a cross-sectional

analysis of 1020 patients with persistent low back pain. Arthritis Rheum. 2016;68:892–900.
12- Weber U, Østergaard M, Lambert RGW, Pedersen SJ, Chan SM, Zubler V, et al. Candidate lesion-based criteria for defining a positive sacroiliac joint MRI in two cohorts of patients with axial spondyloarthritis. Ann Rheum Dis. 2015;74:1976–82.
13- Lambert RGW, Bakker PAC, van der Heijde D, Weber U, Rudwaleit M, Hermann KGA, et al. Defining active sacroiliitis on MRI for classification of axial spondyloarthritis: update by the ASAS MRI working group. Ann Rheum Dis. 2016; 75(11):1958-1963.
14- Braun J, Sieper J, Bollow M. Imaging of sacroiliitis. Clin Rheumatol 2000;19: 51-7.
15- Goldberg RP, Genant HK, Shimshak R, Shames D. Applications and limitations of quantitative sacroiliac joint scintigraphy. Radiology 1978; 128:683-86.
16- Peh WCG, Ho WY, Luk KDK. Applications of bone scintigraphy in ankylosing spondylitis. Clinical Imaging 1997;21:54-62.
17- Song IH, Carrasco-Fernández J, Rudwaleit M, Siper J. The diagnostic value of scintigraphy in assessing sacroiliitis in ankylosing spondylitis: a systematic literature research. Ann Rheum Dis 2008;67(11):1535–40.
18- Utsunomiya D, Shiraishi S, Imuta M, Tomiguchi S, Kawanaka K, Morishita S, et al. Added value of SPECT/CT fusion in assessing suspected bone metastasis: comparison with scintigraphy alone and nonfused scintigraphy and CT. Radiology. 2006;238(1):264-71.
19- Zhang Y, Shi H, Gu Y, Xiu Y, Li B, Zhu W, et al. Differential diagnostic value of single-photon emission computed tomography/spiral computed tomography with Tc-99m-methylene diphosphonate in patients with spinal lesions. Nucl Med Commun. 2011;32(12):1194-200.
20- Linke R, Kuwert T, Uder M, Forst R, Wuest W. Skeletal SPECT/CT of the peripheral extremities. AJR Am J Roentgenol. 2010;194(4):W329-35.
21- Klaeser B, Spanjol M, Krause T. SPECT/CT diagnostics for skeletal infections. Radiologe. 2012;52(7):615-20.
22- Koç ZP, Kin Cengiz A, Aydın F, Samancı N, Yazısız V, Koca SS, et al. Sacroiliac indicis increase the specificity of bone scintigraphy in the diagnosis of sacroiliitis. Mol Imaging Radionucl Ther 2015;24:8-14.
23- Strobel K, Burger C, Seifert B, Husarik DB, Soyka JD, Hany TF. Characterization of focal bone lesions in the axial skeleton: performance of planar bone scintigraphy compared with SPECT and SPECT fused with CT. AJR Am J Roentgenol. 2007;188(5):W467-74.
24- Van der Heijde D, Landewé R, Hermann KG, Rudwaleit M, Østergaard M, Oostveen A, O'Connor P, Maksymowych WP, Lambert RG, Lukas C, Jurik AG, Boers M, Baraliakos X, Braun J; ASAS/OMERACT MRI in AS Working Group. Is there a preferred method for scoring activity of the spine by magnetic resonance imaging in ankylosing spondylitis? J Rheumatol. 2007 Apr;34(4):871-3.
25- Kim YI, Suh M, Kim YK, Lee HY, Shin K. The usefulness of bone SPECT/CT imaging with volume of interest analysis in early axial spondyloarthritis. BMC Musculoskelet Disord. 2015;16:9.
26- Cui Y, Zhang X, Zhao Z, Liu Y, Zheng J. The relationship between histopathological and imaging features of sacroiliitis. Int J Clin Exp Med 2015;8:5904-5910.
27- Parghane R, Singh B, Sharma A, Singh H, Singh P, Bhattacharya A. Role of 99mTc-Methylene Diphosphonate SPECT/CT in the Detection of Sacroiliitis in Patients

with Spondyloarthropathy: Comparison with Clinical Markers and MRI. J Nucl Med Technol 2017; 45:280–284.